2　分析テーマ

【1】胃瘻・腸瘻の造設・カテーテル交換や管理に関連した事例

胃瘻や腸瘻は、経口での栄養摂取が難しく、経鼻栄養チューブでの栄養管理に限界がある場合に経腸栄養を行うための経路として造設される。胃瘻とは、胃内腔と腹壁外をつなぐ瘻孔で、胃瘻からカテーテルを挿入して管理する。胃瘻カテーテルは、以下の4種類がある。

〈参考〉胃瘻カテーテルの種類

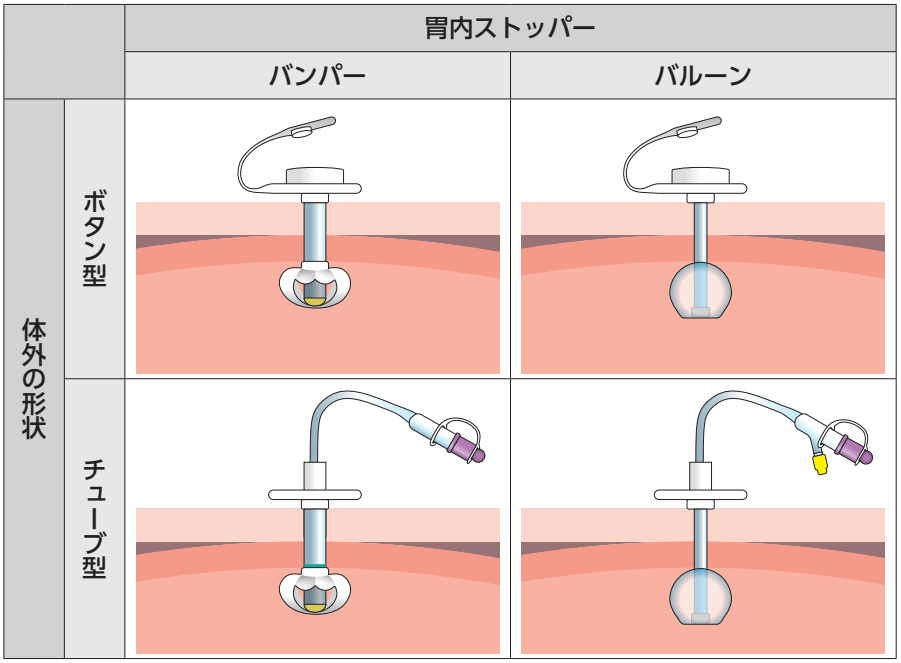

また、腸瘻とは、腸と腹壁外をつなぐ瘻孔で、瘻孔からチューブを挿入して管理する。PEG-Jカテーテルなど胃瘻を介して腸にチューブを挿入する方法もある。

〈参考〉腸瘻チューブの種類

腹壁から腸に挿入した状態

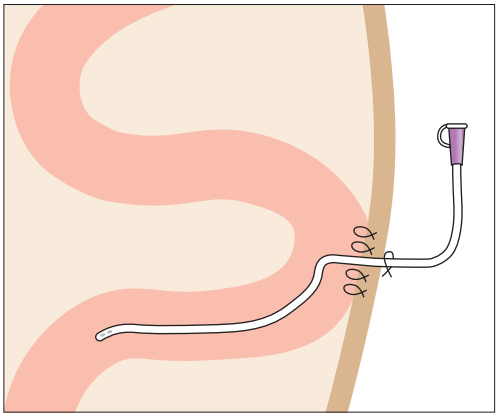

胃瘻カテーテルを介して腸にチューブを挿入した状態

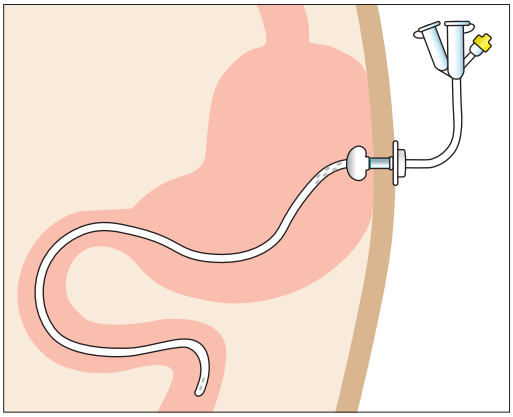

本事業には、胃瘻や腸瘻に関連する事例が多く報告されているが、これまで、胃瘻・腸瘻については報告書の分析テーマなどで取り上げていなかった。今回、ヒヤリ・ハット事例の今期のテーマとして、2024年7月～12月に「胃瘻・腸瘻の挿入・交換・取扱いに関する事例」を収集し、医療事故情報と併せて、胃瘻・腸瘻の造設・カテーテル交換や管理に関する事例について分析を行うこととした。本テーマは2回の報告書にわたって取り上げることとしており、本報告書では、医療事故情報とヒヤリ・ハット事例の概要を整理し、その中から胃瘻・腸瘻の造設・カテーテル交換に関する事例について分析を行うことにした。

（1）医療事故情報の概要

1）報告状況

①対象事例

2021年1月～2024年12月に報告された医療事故情報の中から、「胃瘻　胃ろう　PEG　ペグ　腸瘻　腸ろう　PEJ」のいずれかを含む事例を検索した。検索された事例の内容を精査し、胃瘻・腸瘻の造設・カテーテル交換や管理に関する事例を対象とした。本分析では、造設・カテーテル交換時に使用した薬剤に関連した事例や、胃瘻・腸瘻からの栄養剤や薬剤の注入に関連した事例は対象外とした。

②報告件数

2021年1月～2024年12月に報告された事例のうち、対象とする事例は54件であった。

図表Ⅲ－１－１　報告件数

年	2021	2022	2023	2024	合計
件数	12	11	11	20	54

2）事例の概要

①患者の年齢

患者の年齢を示す。70歳代と80歳代が多かった。

図表Ⅲ－１－２　患者の年齢（医療事故情報）

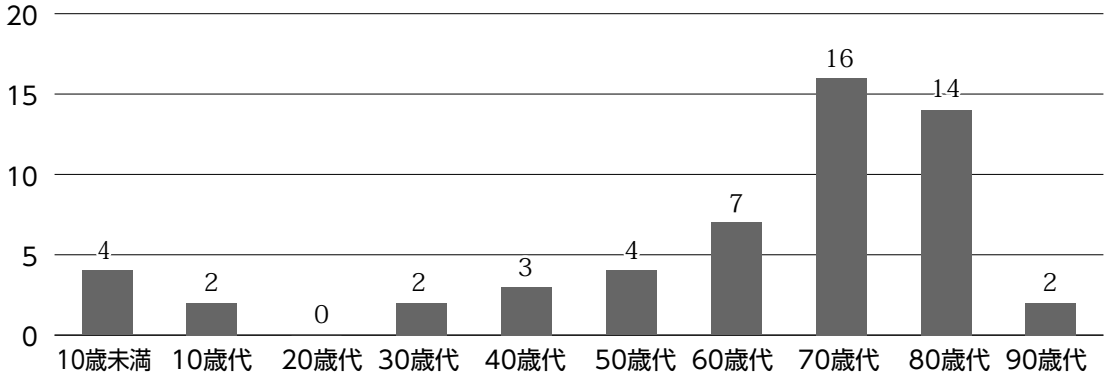

②胃瘻・腸瘻の分類

報告された事例を胃瘻と腸瘻に分類した。

図表Ⅲ－１－３　胃瘻・腸瘻の分類（医療事故情報）

分類	件数
胃瘻	47
腸瘻	7
合計	**54**

③胃瘻カテーテルの種類

胃瘻の事例47件について、造設またはカテーテル交換をした胃瘻カテーテルの種類を整理した。バルーンはチューブ型が多く、バンパーはボタン型が多かった。

図表Ⅲ－１－４　胃瘻カテーテルの種類（医療事故情報）

<table>
<tr><th colspan="2">胃瘻カテーテルの種類</th><th colspan="2" rowspan="2">件数</th></tr>
<tr><th>胃内ストッパー</th><th>体外の形状</th></tr>
<tr><td rowspan="3">バルーン</td><td>ボタン型</td><td>3</td><td rowspan="3">17</td></tr>
<tr><td>チューブ型</td><td>11</td></tr>
<tr><td>不明</td><td>3</td></tr>
<tr><td rowspan="2">バンパー</td><td>ボタン型</td><td>13</td><td rowspan="2">15</td></tr>
<tr><td>チューブ型</td><td>2</td></tr>
<tr><td>不明</td><td>ボタン型</td><td colspan="2">1</td></tr>
<tr><td colspan="2">PTEGキット※</td><td colspan="2">1</td></tr>
<tr><td colspan="2">不明</td><td colspan="2">13</td></tr>
<tr><td colspan="2">合計</td><td colspan="2">47</td></tr>
</table>

※胃瘻の造設にPTEGキットを適応外使用した事例である。

④事例の分類

報告された事例を分類した。造設・カテーテル交換の事例が39件と多かった。

図表Ⅲ－１－５　事例の分類（医療事故情報）

事例の分類	件数
造設・カテーテル交換	39
管理	15
合計	**54**

（2）ヒヤリ・ハット事例の概要

2024年7月～12月に、ヒヤリ・ハット事例の今期のテーマとして「胃瘻・腸瘻の造設・交換・取扱いに関する事例」を収集した。

1）報告状況

①発生件数情報の件数

2024年7月～12月に報告されたヒヤリ・ハット事例の発生件数情報のうち、今期のテーマの報告件数を示す。

図表Ⅲ－１－６　ヒヤリ・ハット事例の「今期のテーマ」の発生件数情報の報告件数

報告期間	誤った医療の実施の有無				合計
	実施なし			実施あり	
	影響度（当該事例の内容が仮に実施された場合）				
	死亡もしくは重篤な状況に至ったと考えられる	濃厚な処置・治療が必要であると考えられる	軽微な処置・治療が必要もしくは処置・治療が不要と考えられる		
7月－9月	13	89	433	1,544	2,079
10月－12月	11	61	197	881	1,150
合計	24	150	630	2,425	3,229

②事例情報の件数

2024年7月～12月に、ヒヤリ・ハット事例の今期のテーマとして「胃瘻・腸瘻の造設・交換・取扱いに関する事例」を収集した。収集した事例を、医療事故情報と同様にキーワードで検索し、胃瘻・腸瘻の造設・カテーテル交換や管理に関する事例を対象として精査したところ、対象事例は26件であった。対象事例が少ないため、本事業のホームページの「事例検索」に公表している2024年1月～6月の事例を遡って検索したところ、対象事例が７件あった。以上より、本テーマでは、2024年1月～2024年12月に報告された33件について分析を行った。

2）事例の概要

①患者の年齢

患者の年齢を示す。60歳代～80歳代の報告が多かった。

図表Ⅲ－１－７　患者の年齢（ヒヤリ・ハット事例）

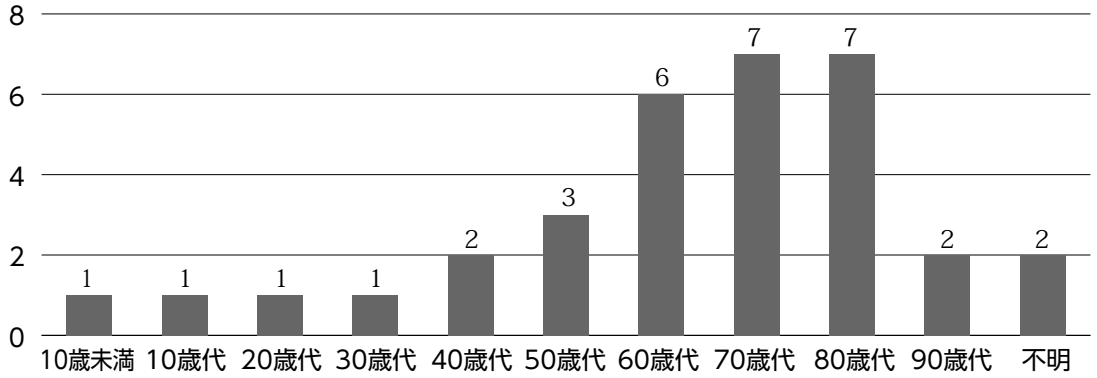

②胃瘻・腸瘻の分類

報告された事例を胃瘻と腸瘻に分類した。

図表Ⅲ－１－８　胃瘻・腸瘻の分類（ヒヤリ・ハット事例）

分類	件数
胃瘻	30
腸瘻	3
合計	**33**

③胃瘻カテーテルの種類

胃瘻の事例30件について、造設またはカテーテル交換をした胃瘻カテーテルの種類を整理した。胃内ストッパーが不明の事例が多かった。体外の形状は、ボタン型の事例の報告が多かった。

図表Ⅲ－１－９　胃瘻カテーテルの種類（ヒヤリ・ハット事例）

胃瘻カテーテルの種類		件数	
胃内ストッパー	体外の形状		
バンパー	ボタン型	5	7
	チューブ型	1	
	不明	1	
バルーン	ボタン型	3	6
	チューブ型	2	
	不明	1	
不明	ボタン型	12	
不明		5	
合計		30	

④事例の分類

報告された事例を分類した。ヒヤリ・ハット事例は、管理の事例が多かった。

図表Ⅲ－１－１０　事例の分類（ヒヤリ・ハット事例）

事例の分類	件数
造設・カテーテル交換	6
管理	27
合計	33

（3）造設・カテーテル交換に関する医療事故情報

造設・カテーテル交換の医療事故情報39件について、患者の療養状況と造設・カテーテル交換時の状況を整理した。患者の療養状況は、当該医療機関で治療を行っている患者が多く、造設の事例はすべて入院して実施していた。

図表Ⅲ－１－１１　患者の療養状況と造設・カテーテル交換時の状況

事例の分類	患者の療養状況	造設・カテーテル交換時の状況	件数		
造設	当該医療機関に入院中	入院中に実施		10	24
	当該医療機関の外来で治療中	当該医療機関に入院して実施※		8	
	他医療機関で治療中	当該医療機関に入院して実施		4	
	施設入所中	当該医療機関に入院して実施		1	
	不明			1	
カテーテル交換	当該医療機関の外来で治療中	外来で実施	5	8	15
		当該医療機関に入院して実施	3		
	当該医療機関に入院中	入院中に実施		3	
	施設入所中	当該医療機関に入院して実施		2	
		他医療機関でカテーテル交換後に救急搬送		1	
	不明			1	
合計					39

※入院して実施（造設）した事例のうち1件は、他施設の消化器内科の医師が来院して胃瘻の造設を行った事例であった。

造設・カテーテル交換の医療事故情報39件について、胃瘻の事例34件と腸瘻の事例5件に分けて分析を行った。

１）胃瘻に関連する医療事故情報

胃瘻に関する事例34件について、事例を分類した。造設・カテーテル交換の事例を合わせて報告事例の多かった「他臓器損傷」と「腹腔内への逸脱」の事例について分析を行った。

図表Ⅲ－１－１２　医療事故情報の分類（胃瘻）

事例の分類			件数	
造設	他臓器損傷		8	22
	腹腔内への逸脱		3	
	術後出血		3	
	胃壁の裂創		2	
	遺残	胃壁固定具のバー	1	
		外筒	1	
	造設位置の誤り		1	
	固定方法の誤り		1	
	穿刺による仮性瘤		1	
	PTEGキットの適応外使用		1	
カテーテル交換	腹腔内への逸脱		6	12
	カテーテル交換後の出血		2	
	他臓器損傷		1	
	固定用バルーンの位置の不良		1	
	物品の準備間違い		1	
	胃壁の裂創		1	
合計			34	

①他臓器損傷の事例

造設の事例8件、カテーテル交換の事例1件の合計9件の他臓器損傷の事例を分析した。

ｉ　医師の職種経験年数

胃瘻の造設・カテーテル交換、または事例発生後に患者への対応を行った医師の職種経験年数を集計した。

図表Ⅲ－１－１３　医師の職種経験年数

職種経験年数	件数
0～4年	1
5～9年	2
10～14年	0
15～19年	0
20年以上	8

※当事者は複数回答が可能である。

ii　損傷した臓器・部位

損傷した臓器・部位では、結腸が5件と多かった。

図表Ⅲ－１－１４　損傷した臓器・部位

損傷した臓器・部位	件数
結腸	5
胸腔	1
肝臓	1
上部消化管	1
不明	1
合計	9

ⅲ　造設・カテーテル交換時の状況

報告された事例9件のうち、詳細が記載されていた事例6件の造設・カテーテル交換時の状況をまとめた。それ以外の事例のうち1件は、約2年前に胃瘻を造設後、何度か胃瘻カテーテルの交換を行っていたが、腸管を損傷していることに約2年間気付かなかった事例であり、造設当時の詳細は記載されていなかった。

図表Ⅲ－１－１５　事前の確認と実施時の状況

<table>
<tr><th colspan="2">事前の確認</th><th rowspan="2">実施時の状況</th><th rowspan="2">損傷した臓器・部位</th><th rowspan="2">主な背景</th></tr>
<tr><th>実施した検査</th><th>把握状況</th></tr>
<tr><td rowspan="4">CT検査</td><td>胃瘻造設の適応について読影依頼していなかった。</td><td>内視鏡下</td><td rowspan="2">結腸</td><td>イルミネーションテスト※1で穿刺部位が特定できていない状況であったが、一時的にイルミネーションテストで確認できた際に穿刺した。</td></tr>
<tr><td>不明</td><td>透視下/内視鏡下</td><td>内視鏡室で造設する場合はイルミネーションテストを行っているが、今回は透視下で実施していたため行えなかった。</td></tr>
<tr><td>胃前壁が腹壁に近接できないことがわかっていた。</td><td>内視鏡下</td><td>胸腔</td><td>重症心身障害者で軽度側弯と四肢拘縮があり、胃が本来の解剖学的位置になかった。</td></tr>
<tr><td>胃の近傍に肝臓や大腸を認めていた。</td><td>内視鏡下</td><td>不明</td><td>不明</td></tr>
<tr><td>CT検査および内視鏡検査でのイルミネーションテスト※1と指サイン※2</td><td>食道切除術および胃管再建術後の胃瘻造設であったが、胃管幽門部あるいは十二指腸球部に造設可能と判断した。</td><td>透視下/内視鏡下</td><td>肝臓</td><td>造設時には、再建した胃管や肝臓の位置が移動していた可能性があった。</td></tr>
<tr><td colspan="2">実施していなかった</td><td>内視鏡下</td><td>結腸</td><td>造設前の検査を実施しておらず、必要性を含めて評価・検討していなかった。</td></tr>
</table>

※1　イルミネーションテストとは、胃内の内視鏡の透過光を体表面で確認し、穿刺部位を決めることである。
※2　指サインとは、イルミネーションテストで確認した穿刺部位を体表面から指で押し、内視鏡で確認することである。

ⅳ　他臓器損傷に気付いた時期と契機

報告された事例9件のうち、事例に詳細が記載されていた事例7件の他臓器損傷に気付いた時期と契機をまとめた。

図表Ⅲ－１－１６　他臓器損傷に気付いた時期と契機

分類	損傷した臓器・部位	気付いた時期	気付いた契機
造設	結腸	造設中	胃壁固定用の針を穿刺し胃壁を固定したところ、刺入部よりエア漏れを認め、腹壁が固く変化した。
		造設直後	造設時に横行結腸穿刺の可能性があり、CT検査を実施したところ、胃瘻カテーテルが横行結腸を貫いていることがわかった。
		1年11ヶ月後	3回目の胃瘻カテーテルの交換後、胃瘻周囲より便汁が流出した。
		不明	骨折のため転院後にCT検査を実施した際に、胃瘻カテーテルが結腸を貫いていることがわかった。
	胸腔	21日後	X線検査で右下肺野に透過性亢進を疑う部分を認めた。
	肝臓	術後数日	炎症所見の亢進があり、CT検査を実施したところ、胃瘻が肝経由で造設されていることがわかった。
	上部消化管	６日後	造設翌日に炎症所見があった。4日後に栄養剤の注入を開始したところ刺入部より漏れがあり、CT検査で上部消化管穿孔と腹膜炎と診断された。
カテーテル交換	結腸	当日	栄養剤を注入後も血糖値が低下し、栄養剤様の下痢を認めた。

ⅴ　患者への影響・対応

報告された事例9件の患者への影響・対応をまとめた。

図表Ⅲ－１－１７　患者への影響・対応（他臓器損傷）

損傷した臓器・部位	患者への影響・対応
結腸	39.0度の発熱と意識レベル低下を認めた。
	瘻孔破綻による腹膜炎を来す可能性があるため、外科的手術の方針となった。
	紹介元の医療機関に戻っていたが、当院に再転入となり治療を開始した。
	栄養剤注入後も血糖値が低下し、栄養剤様の下痢が持続した。
	消化管穿孔から重篤な転帰となる恐れがあるため、緊急審査腹腔鏡手術を実施した。
胸腔	気胸が発生した。
肝臓	炎症所見が亢進した。
上部消化管	開腹手術を行った。
不明	皮下気腫が発生した。

vi　事例の内容

他臓器損傷の主な事例を紹介する。

図表Ⅲ－１－１８　事例の内容（他臓器損傷）

No.	事故の内容	事故の背景要因	改善策
結腸を損傷した事例			
1	パーキンソン病に対する治療薬の投与経路を確保するため、専用キットを用いて内視鏡的胃瘻造設術を実施した。造設後、胃瘻カテーテルの交換は問題なく行い、経過していた。その後、骨折のため他病院に入院した際、腹部CT検査で胃瘻カテーテルが結腸を貫いていることが判明した。今後瘻孔破綻による腹膜炎を来す可能性があり、外科的手術の方針となった。	・事前にCT検査を実施していなかった。 ・胃瘻造設の必要性を含めて評価・検討していなかった。	・胃瘻造設予定の患者に対し、原則として腹部CT検査による評価を実施する。 ・体表と胃の間に結腸や肝臓などが介在し、誤穿刺のリスクが考えられる場合は、事前に専門の複数の医師で協議したうえで、透視下で実施するなど対応を検討する。
	専門分析班の議論		
	・穿刺時に結腸を挟んで胃に穿刺してしまうことがある。 ・穿刺前に確認する方法としては、1）イルミネーションテストを行う、2）指サインを確認することが重要である。 ・事前にCT検査を行う際は、造設時と同じ状況下で腸管の位置を見るため、胃を膨らませた状態で実施することもある。 ・背景・要因に「胃瘻造設の必要性を含めて評価・検討していなかった」とあるが、胃瘻の造設は患者に侵襲のある処置であり、事前の検討・確認は重要である。		

No.	事故の内容	事故の背景要因	改善策
2	患者は血液透析のために入院していた。食事摂取量が減少したため、胃瘻の造設を行い経管栄養による管理に変更する方針となった。胃瘻造設時、イルミネーションテストが確認できない状況が続く中で、一時的に確認ができた際に穿刺した（手術時間55分）。胃瘻造設22日後、固定水が少なくなり、胃瘻カテーテルが自然抜去した。主治医が病棟でカテーテルの挿入を試みたが挿入できず、透視下でガイドワイヤーを用いて挿入しようとしたができなかった。内視鏡下で前回挿入部付近に胃瘻再造設を行った（手術時間40分）。再造設から32日後、ガイドワイヤーを用いて胃瘻カテーテルを交換した。以後、胃瘻からの注入前後に患者が低血糖となり、ブドウ糖を服用しても血糖値は80mg/dL台であった。また、栄養剤様の下痢や臭いがあり、整腸剤の内服が開始となった。5%ブドウ糖の持続点滴が開始となり、糖尿病薬は中止、インスリンは血糖値に応じてその都度指示となった。その後も血糖値は90mg/dL台が続き、同様の下痢が持続していた。ガストログラフィンによる造影検査を行ったところ、胃瘻カテーテルが横行結腸を介して挿入されていることが判明し、胃瘻を再造設した際に横行結腸を挟み胃内にカテーテルを挿入していたと考えられた。	・定期の腹部CT検査時に、胃瘻造設の適応について読影依頼していなかった。 ・術前検査の評価が診療記録に記載されていなかった。 ・外科の主治医が胃瘻の造設を実施しており、術前評価やカンファレンスを複数人で行っていなかった。 ・胃瘻造設時にイルミネーションテストができていない状況であったが、一時的に確認できた際に穿刺した。 ・透析患者であり、中心静脈栄養管理や電解質の補正などが困難であると予測され、医師は胃瘻を造設したい思いが強かった。 ・胃瘻造設後のカテーテル交換時にスカイブルー法※やガストログラフィンによる造影検査で確認をしていなかった。 ・胃瘻造設時に横行結腸を巻き込む可能性について知識が不足していた。	・胃瘻造設の術前評価について方法を検討し、クリティカルパスに術前腹部CT検査の所見の確認項目を追加する。 ・術前の腹部CT検査で胃瘻造設の適応について読影依頼する。 ・術前評価や術後評価の診療記録を具体的に記載する。 ・術中、イルミネーションテストの確認が難しく、穿刺部位の特定に時間を要する場合は、無理せず胃瘻造設を中止する。 ・胃瘻カテーテル交換時は、ガイドワイヤーを使用するだけでなく、スカイブルー法やガストログラフィンによる造影検査を行う。 ・胃瘻カテーテル交換後に、低血糖や栄養剤様の下痢がある場合は、結腸への挿入の可能性を考慮し、早期に対応する。
	専門分析班の議論		
	・背景に「定期の腹部CT検査で胃瘻造設の適応について読影依頼していない。」とあるが、読影を依頼していなくても、術者は、胃瘻造設前に実施した画像検査の画像などを確認して、胃瘻の造設が実施可能か検討する必要がある。 ・背景に「胃瘻造設時にイルミネーションテストができていない状況であったが一時的に確認できた際に穿刺した。」とあるが、一時的な確認で穿刺することはリスクが高い。 ・事故の内容からは、患者の食事摂取量の減少だけで胃瘻造設に移行したように見えるが、まずは経鼻栄養チューブによる栄養剤の注入などを検討してもよかったのではないか。		

※スカイブルー法とは、胃瘻カテーテル交換直前にインジゴカルミン注を混合した色素液を胃内に注入し、交換後に、胃瘻カテーテルから色素液を吸引して胃内に入っていることを確認する方法である。

No.	事故の内容	事故の背景要因	改善策
胸腔を損傷した事例			
3	患者に経皮内視鏡的胃瘻造設術を実施した。術中、内視鏡を挿入し、左季肋部付近や心窩部付近を複数回試験穿刺したが位置の特定ができず、一旦手術を中止した。12時33分、造影CT検査を実施したところ、腸が胃の前壁部分に重なっており、穿刺可能と思われる位置を決めて再度造設を試みたが造設できず、経鼻栄養チューブを入れて終了した。16時頃、経鼻栄養チューブの位置確認のため胸腹部X線検査を実施した。その後、患者の呼吸状態に著変なく経過した。21日後、経鼻栄養チューブの入れ替えを行い、X線画像を確認したところ、右下肺野に透過性亢進を疑う部分を認めた。その翌日12時頃、胸部CT検査を実施し、右気胸を確認した。そこで、試験穿刺当日16時頃に撮影したX線画像を再確認すると、右下肺野に透過性亢進を疑う部分があり、同日12時33分のCT画像では、右肺下部付近に穿刺したことが疑われる部分を認めた。同日午後、他院呼吸器内科にコンタクトを取り、緊張性気胸ではないため自然吸収を期待し、翌日再度CT検査を行って、悪化がある場合は受診することになった。翌日のCT検査の画像では肺外気は減少傾向のため受診せずに経過観察とした。	・患者は重症心身障害者で軽度側弯と四肢拘縮があり、胃が本来の解剖学的位置になく内視鏡下で造設するにはリスクが高かった。 ・当該患者は胃と腹壁の間に腸が重なり、試験穿刺により腸を穿刺する危険があった。臓器損傷の可能性を考え、正中よりの右側部分を試験穿刺した可能性がある。 ・胃瘻造設時、胃前壁を腹壁に近接できない場合は絶対的禁忌事項となっている。当該患者は事前のCT検査で胃前壁を腹壁に近接できない状況で内視鏡下で造設を行った。 ・主治医と執刀医との連携が不十分であった。術前カンファレンスを行い、リスクの共有を図るべきであった。また、内視鏡下で造設するリスクに対する家族への説明が不十分であった。 ・術中の怒責によりCT検査で確認できないブラが破裂した可能性があるが、処置前後にX線撮影を行っていなかった。 ・以上のことから気胸の原因は特定できず、術中の怒責によるブラの破裂の可能性が高いが、試験穿刺による内臓損傷も否定できないと判断した。	・重症心身障害者の胃瘻造設は一時中止する。 ・胃瘻造設の絶対的禁忌事項に該当する項目があった場合は、胃瘻造設を行わず代替方法を選択する。 ・術前カンファレンスを行い、主治医と執刀医がリスクを共有したうえで患者に説明を行う。 ・手術記録に穿刺部位、穿刺回数を残す。 ・手順の見直しと改訂を行い、同意書を見直す。
	専門分析班の議論		
	・患者は軽度側弯と四肢拘縮があり、胃が本来の解剖学的位置になく、誤穿刺のリスクが高い。さらにCT検査で胃前壁と腹壁が近接できないことがわかっていた場合は内視鏡下の胃瘻造設は禁忌である。術前に実施するかどうかを含めて検討ができればよかった。 ・拘縮が強く胃瘻の造設が難しい場合は、経鼻栄養チューブによる経管栄養で対応している医療機関もある。 ・患者の状況から胃瘻造設が望ましい場合は、実施時にイルミネーションテストや指サインの確認など、複数の方法で慎重に確認する必要がある。本事例には、それらの記載がないため確認できていたかは不明である。		

vii　事例の背景・要因

報告された事例の背景・要因を整理して示す。

図表Ⅲ－１－１９　事例の背景・要因（他臓器損傷）

○患者の状況
・重症心身障害者で軽度側弯と四肢拘縮があり、胃が本来の解剖学的位置になく、内視鏡下で造設するにはリスクが高かった。 ・患者は胃と腹壁の間に腸が重なり、試験穿刺により腸を穿刺してしまう危険があった。 ・事前に撮影した腹部CT検査では胃の近傍に肝臓や大腸を認めていた。 ・患者は透析を行っており、中心静脈栄養管理や電解質の補正調整などが困難であると予測され、医師は胃瘻を造設したい思いが強かった。
○実施前の評価
・造設前に単純X線検査やCT検査などの画像検査を実施しておらず、造設の必要性を含めて評価・検討していなかった。 ・定期の腹部CT検査で胃瘻造設の適応について読影依頼していなかった。 ・外科の主治医が交換を実施しており、術前評価やカンファレンスを複数人で行っていなかった。 ・患者は腎がんによる腹水がある状態で、術後の急性硬膜下血腫と脳梗塞で状態が悪いことについて、他医療機関から紹介入院後の情報共有が不十分で、胃瘻造設が適切であるかの検討ができていなかった。
○造設・カテーテル交換時の確認不足
・内視鏡室で造設する場合はイルミネーションテストを行っているが、今回は透視下で実施していたため行えなかった。 ・胃瘻カテーテルの交換時、スカイブルー法や造影検査による確認をしなかった。
○知識不足
・造設を行った医師は、胃瘻造設時に横行結腸を巻き込む可能性についての知識が不足していた。
○医師間の連携不足
・主治医と執刀医との連携が不十分で、術前カンファレンスでリスクの共有を図っていなかった。
○その他
・胃瘻造設時にイルミネーションテストができていない状況下であったが、一時的に確認できた際に実施した。 ・他臓器穿刺予防のため透視室で胃瘻造設を実施したことにより、部屋の状況から両側からのアプローチができず、術野の確保が難しかった。

ⅷ　医療機関から報告された改善策

医療機関から報告された改善策を整理して示す。

図表Ⅲ－１－２０　医療機関から報告された改善策（他臓器損傷）

○事前の確認
・胃瘻の造設前に、原則として腹部CT検査での評価を行う。 ・胃瘻造設の術前評価についての方法を検討し、クリティカルパスに術前腹部CT検査の所見の確認について項目を追加する。 ・術前の腹部CT検査では、胃瘻造設の適応について読影依頼する。 ・胃瘻の造設予定部位を複数の医師で確認する。
○医師間の連携
・術前カンファレンスを行い、主治医と執刀医がリスクを共有したうえで患者に説明を行う。 ・患者の状態について、胃瘻造設の禁忌に該当しないか、十分な検討が必要であるため、カンファレンスの機会を活かし、医療者間で情報や注意事項について共有する。 ・紹介入院後にカンファレンスを行い、患者の状況や胃瘻造設が適切であるかの判断を診療科内で検討する。 ・体表と胃の間に結腸や肝臓などが介在し、誤穿刺のリスクが考えられる場合は、事前に専門の複数の医師で協議し、透視下で実施するなど対応を検討する。 ・術前評価や術後評価の診療記録を具体的に記載する。
○実施中の対策
・超音波診断装置や透視装置を用いて、胃や腸管の位置を確認する。 ・術中、イルミネーションテストによる確認が難しく、穿刺部位の特定に時間を要する場合は、無理せず中止する。
○実施後の確認
・胃瘻カテーテルの交換後は、スカイブルー法やガストログラフィンによる造影検査を行う。
○その他
・胃瘻造設の絶対的禁忌事項に該当する項目があった場合は、胃瘻造設を行わず、代替方法を選択する。 ・造設後、炎症所見などがあった場合は栄養剤の投与は行わず、アセスメントを慎重に行う。 ・患者によって、治療・処置後の状態が異なるため、リスクを予測すると共に、患者の状態に合わせた対応を行う。 ・胃瘻カテーテル交換後、栄養剤を注入しても低血糖が出現したり、栄養剤様の下痢がある場合は結腸への挿入の可能性を考慮し、早期に対応する。

②腹腔内への逸脱の事例

造設の事例3件、カテーテル交換の事例6件の合計9件の腹腔内への逸脱の事例を分析した。

ⅰ　医師の職種経験年数

胃瘻・腸瘻の造設・カテーテル交換、または事例発生時に患者への対応を行った医師の職種経験年数を集計した。

図表Ⅲ－１－２１　医師の職種経験年数

職種経験年数	件数
0～4年	1
5～9年	1
10～14年	1
15～19年	4
20年以上	4

※当事者は複数回答が可能である。

ⅱ　胃瘻カテーテルの種類

挿入した胃瘻カテーテルの種類を示す。バンパー・ボタン型の事例が多かった。

図表Ⅲ－１－２２　胃瘻カテーテルの種類

<table>
<tr><th colspan="2">胃瘻カテーテルの種類</th><th colspan="2" rowspan="2">件数</th></tr>
<tr><th>胃内ストッパー</th><th>体外の形状</th></tr>
<tr><td>バンパー</td><td>ボタン型</td><td colspan="2">5</td></tr>
<tr><td rowspan="2">バルーン</td><td>チューブ型</td><td>2</td><td rowspan="2">3</td></tr>
<tr><td>ボタン型</td><td>1</td></tr>
<tr><td colspan="2">不明</td><td colspan="2">1</td></tr>
<tr><td colspan="2">合計</td><td colspan="2">9</td></tr>
</table>

ⅲ　造設・カテーテル交換後の確認

報告された事例の造設・カテーテル交換後の胃内留置の確認と逸脱した主な背景を示す。報告された事例9件のうち、胃内留置を確認したと記載されていた事例は5件あった。しかし、いずれも実際には腹腔内に逸脱しており、カテーテル交換時は胃内の留置は確認したが、どこかのタイミングで逸脱した可能性がある。また、造設・カテーテル交換後に胃内に留置されていることを確認していなかったと記載されていた事例が2件報告されていた。

図表Ⅲ－１－２３　造設・カテーテル交換後の確認と逸脱した主な背景

分類	造設・カテーテル交換後の確認	逸脱した主な背景
カテーテル交換後に胃内留置を確認した　5件		
カテーテル交換	胃瘻カテーテルから内視鏡を挿入し、胃内に留置されていることを確認した。	・ガイドワイヤーが柔らかく、留置されていた胃瘻カテーテルの先端からガイドワイヤーが出ない状態でカテーテルを交換した。
	水溶性の造影剤を胃瘻より注入し、ポータブルX線撮影装置を用いて留置状況を確認した。	・バンパーの製品からバルーンの製品に交換することになり、医師はバルーンの製品はガイドワイヤーが使用できないと思っていた。
	造影X線検査で胃内留置を確認した。	・患者は胃瘻造設時から高度の低栄養状態で、瘻孔形成が不十分である可能性があった。
		・自宅で胃瘻を抜去後4時間が経過していたため瘻孔が縮小し、同サイズの胃瘻の挿入が困難でサイズダウンして交換した。
		・バルーンの胃瘻カテーテルで自然抜去を繰り返しており、当日はすでに瘻孔が閉鎖していたため、在庫のあったバルーンの胃瘻カテーテルで再造設したが、同日、バンパーの製品が届いたため交換した。
造設直後は確認したが、固定水を入れ直した後に確認しなかった　1件		
造設	固定水を入れ直した後に、確認しなかった。	・造設直後、胃瘻から十二指腸まで経管栄養チューブを挿入しようとしたが、抵抗があったためバルーンの固定水を一旦抜いて操作した際、逸脱した可能性がある。
造設・カテーテル交換後、胃内留置を確認しなかった　2件		
造設	確認しなかった。	・CTガイド下で胃瘻造設を行い、ガイドワイヤーが胃内に挿入されたことを確認していたため、問題なく胃瘻カテーテルが挿入されたと判断した。
カテーテル交換	確認しなかった。	・患者は抗血栓薬を内服しており、内視鏡下でカテーテルの交換が行えず、確認ができなかった。
不明　1件		
造設	不明	・胃瘻の瘻孔を過拡張していた。 ・2点固定であった。 ・腹壁を吊り上げる際、出血予防のためテンションを強くかけていた。

ⅳ　逸脱に気付いた時期と契機

逸脱に気付いた時期と契機を整理した。

図表Ⅲ－１－２４　逸脱に気付いた時期と契機

分類	気付いた時期	気付いた契機
カテーテル交換	実施直後	胃瘻部の疼痛が強く、CT検査を実施した。
		誤挿入の有無を確認する目的でガストログラフィンを注入した直後から患者が腹痛を訴え、CT検査を実施した。
	当日	自宅で栄養剤を注入後、胃瘻カテーテルの脇から栄養剤が漏れ、腹痛が出現し、救急外来を受診した。
		栄養剤の注入後、喘鳴が出現し、CT検査を実施した。
	翌日	経管栄養注入中に頻脈、頻呼吸、血圧上昇があり、造影CT検査を行った。
		訪問看護師より、白湯注入後に発熱と腹痛があると電話連絡があり、来院後にCT検査を行った。
造設	翌日	造設後、初めて白湯を注入したところ腹部全体に自発痛・圧痛を認め、CT検査を実施した。
	３日後	造設後、初めて白湯を注入したところ腹痛があり、CT検査を実施した。
	６日後	胃瘻より経口補水液を注入した際に苦痛の表出があり、その後の血液検査でCRPが30mg/dL台となり、CT検査を実施した。

ⅴ　患者への影響

報告された事例の患者への影響をまとめた。

図表Ⅲ－１－２５　患者への影響（腹腔内への逸脱）

患者への影響	件数
腹膜炎を発症した。	5
腹膜炎、DICと診断した。	1
交換直後から疼痛が持続するため、腹部CT検査を行い、腹腔内遊離ガスを確認した。	1
紹介元の医療機関に戻っていたが、当院に再転入になり胃瘻を再造設した。	1
不明	1
合計	**9**

vi　事例の内容

腹腔内への逸脱の主な事例を紹介する。

図表Ⅲ－１－２６　事例の内容（腹腔内への逸脱）

No.	事故の内容	事故の背景要因	改善策
造設の事例			
1	患者は筋萎縮性側索硬化症（ALS）による嚥下機能障害を来しており、CTガイド下での胃瘻造設を行うため、当院に転院した。入院翌日、胃瘻造設を行った。まず、CTガイド下で経皮的に胃を穿刺し、4Fr血管造影用シースを胃内に挿入し、送気を行った。胃が十分に拡張したところで胃壁固定具を用い、上記穿刺部周囲で胃壁と腹壁を3点固定した。その後、シースにガイドワイヤーを挿入し、透視にてガイドワイヤーが胃内に挿入されていることを確認した。刺入部に小切開を加えた上で穿刺ルートを拡張し、バンパー・ボタン型の胃瘻カテーテルをOver-the-wire法で挿入した。その後、胃瘻カテーテル挿入後の位置確認を行わなかった。当院では胃瘻カテーテルを使用せず、入院3日目（胃瘻造設の翌日）に紹介元の病院へ転院となった。紹介元の病院で白湯を注入した際に腹痛がみられたことから、CT検査を行ったところ、胃瘻カテーテルの腹腔内への逸脱が確認された。再度、当院に転院となり、CTガイド下で胃瘻を再造設した。初回の胃瘻造設時に胃瘻カテーテル挿入後の位置確認を行っていなかったため、胃瘻カテーテルが当初から挿入できていなかったのか、挿入した後に逸脱したのかは特定できなかった。	・今回はALSの患者であり、内視鏡的な胃瘻造設が困難であったために、CTガイド下での胃瘻造設を行った。 ・胃瘻造設を担当した医師は、ガイドワイヤーが胃内に挿入されていることを確認していたことから、胃瘻カテーテルも問題なく挿入されたと判断し、胃瘻カテーテル挿入後の位置確認を行っていなかった。 ・胃瘻カテーテル挿入後の位置確認以外の胃瘻造設の手順に問題はなかった。 ・胃瘻造設前に、造設については患者に説明したが、胃瘻カテーテルが逸脱する可能性があることを説明していなかった。	・CTガイド下での胃瘻造設後には、1）CT検査を行う、2）造影剤を胃瘻カテーテルに注入してX線撮影する、のいずれかを行い、胃瘻カテーテルの位置を確認する。 ・胃瘻造設が適切に実施されたとしても、その後に胃瘻カテーテルが逸脱する可能性があることを患者に説明する。
	専門分析班の議論		
	・背景・要因に「ガイドワイヤーが胃内に挿入されていることを確認していたことから、胃瘻カテーテルも問題なく挿入されたと判断し、胃瘻挿入後の位置確認を行わなかった。」とあるが、ガイドワイヤーを使用していても、胃瘻カテーテルが胃内に留置できたかどうか確認する必要がある。 ・本事例では、事前に胃壁固定具を用いて穿刺部周囲の腹壁と胃壁を3点固定しており、背景・要因に記載されているように手順には問題が見られない。 ・なぜ逸脱してしまったのかは不明であるが、改善策に記載されていることは行った方がよい。		

No.	事故の内容	事故の背景要因	改善策
カテーテル交換の事例			
2	1年1ヶ月前、病状進行に伴い経口摂取困難となった患者に、胃瘻を造設した。6ヶ月前、初回の胃瘻カテーテル交換を施行した（バンパー・ボタン型）。今回、胃瘻カテーテル交換のために、患者は14時30分に外来を受診した。これまではバンパー・ボタン型の胃瘻を造設していたが、今後は往診医による交換となるため、脳神経内科医師は往診医が指定したバルーン・ボタン型のカテーテルに交換した。交換後、水溶性の造影剤を胃瘻カテーテルより注入し、ポータブルX線撮影装置を用いて胃瘻カテーテルが正しく留置されていることを確認した。その際、同診療科の主治医と相互確認を行わなかった。同日19時頃、患者が自宅で栄養剤を注入した際に胃瘻カテーテルの脇から血液が混じった栄養剤が漏れ、腹痛も出現したため、当院救急外来を受診した。37.9度の発熱、腹痛、腹膜刺激症状を認め、腹部CT検査にて胃瘻カテーテルの胃外留置、腹水、フリーエアを確認し、腹膜炎と診断した。緊急入院となり、消化器内科医師により内視鏡下で胃瘻カテーテルの再挿入が行われた。	・胃瘻カテーテルにはバンパーとバルーンの2種類が存在し、同一型への交換時にはガイドワイヤーが使用できるが、今回の事例はバンパーからバルーンへの交換であり、ガイドワイヤーが使用できなかった。 ・実施した脳神経内科医師は、胃瘻カテーテルの交換の経験が少なかったが、今までも1人で腹部X線画像を判読しており、1人で判読することに疑問は生じなかった。 ・患者は半年間で栄養状態が改善し、皮下脂肪の肥厚化がみられたが、交換する胃瘻カテーテルのサイズの評価を行わず、前回と同サイズの胃瘻カテーテルを挿入した。	・胃瘻カテーテルを異なるタイプに交換する際は、消化器内科医師とともに、内視鏡を用いて行う。 ・胃瘻カテーテル交換のフローチャート（院内マニュアル）を改訂し、「胃瘻交換後、2名以上の医師により腹部X線画像を確認する」こととした。 ・手技の改善や腹部X線画像の判読技術の向上を目的に、脳神経内科内での学習を進めるとともに、専門の消化器内科医師にも助言を求める。 ・今回の事例のように、皮下脂肪の肥厚化など前回と比較して患者に変化が生じている場合は、消化器内科へコンサルトし、CT検査が必要と判断された場合は撮影し、胃瘻カテーテルのサイズを検討する。
	専門分析班の議論		
	・交換時に腹壁で胃瘻カテーテルのバルーンを膨らませてしまったのか、交換時は胃内に入っていたが自宅に帰った後に抜けたのかは不明である。 ・背景に「今回の事例はバンパーからバルーンへの交換であり、ガイドワイヤーが使用できなかった。」とあるが、ガイドワイヤーは使用できた可能性があり、事前に取り扱う製品を把握してから実施する必要がある。 ・X線画像の読影を医師一人で判断しているが、正しく留置されたという判断が正しかったか不明である。改善策に記載があるように、自身の学習と共に、消化器内科の医師に協力を仰ぐとよい。 ・挿入した後の確認としては、「胃内容物の吸引」「造影剤使用によるX線撮影」「内視鏡を用いた観察」などがある。		

No.	事故の内容	事故の背景要因	改善策
3	4ヶ月前、胃瘻を造設し、3ヶ月前、初回の胃瘻カテーテルの交換を行った。その後、バルーンの破裂による自然抜去が計4回あり、抜去から17日が経過していたため、すでに瘻孔が閉鎖していた。そこで、内視鏡下にて当初の部位より少しずらした位置に再造設した。再造設の当日、発注していたバンパー・ボタン型の胃瘻カテーテルが届いたため、17時頃から医師が病室でバルーン・ボタン型からバンパー・ボタン型の胃瘻カテーテルに交換した。17時12分、X線造影にて位置を確認し、栄養剤注入の許可が出た。17時15分、患者から腹痛の訴えがあり、ジクロフェナクNa錠25mgを投与した。17時20分、加圧バッグにてとろみ状流動食の注入を開始した。17時29分、医師は以前のX線検査やCT検査の結果を確認し、再度X線検査の指示を出した。17時30分、患者に喘鳴を認め、半分注入した栄養剤を中止し、CT検査のオーダを追加した。その結果、胃瘻カテーテルの腹腔内への逸脱が判明し、腹膜炎、DICに対する治療を開始した。	・当院では、バンパー・ボタン型の胃瘻カテーテル交換は必ず内視鏡下で行っていた。 ・患者は、内視鏡を使用するとSpO_2が低下するため、内視鏡下で行えなかった。 ・主治医は、以前に勤務した施設で造影X線検査による確認でバンパー・ボタン型の胃瘻カテーテルを交換した経験が何度もあった。そのため、医療安全室では、主治医から相談された際に造影X線検査での確認を許可した。 ・病棟看護師は、バンパー・ボタン型の胃瘻カテーテルの交換を見たことがなかった。	・胃瘻カテーテルの交換は、造設より3週間以上経過してから行う。 ・バンパー・ボタン型の胃瘻カテーテルの交換は、内視鏡下で行う。 ・胃瘻カテーテル交換時はガイドワイヤーを使用する。 ・胃瘻カテーテル交換後の初回注入は白湯とする。 ・胃瘻カテーテル交換後の腹膜炎症状の観察用テンプレートを作成した。 ・外来での胃瘻カテーテル交換時には注意喚起の文書を患者に渡し、異常の早期発見に努める。
	専門分析班の議論		
	・バルーンの破裂による自然脱落が4回発生していることについて、バンパー・ボタン型の製品に変更する前に、バルーンに注入する蒸留水の量が多かったのではないかなどを検討した方がよかった。 ・腹痛の訴えがありながら、5分後には流動食の注入を開始しているが、患者の状況を確認した上で栄養剤の注入について慎重に検討するとよかったのではないか。 ・委員の所属する医療機関では、改善策にも記載があるように腹壁と胃壁の癒着を勘案し3週間程度は交換を行わないことにしている。今回は、再造設当日に交換しており、腹壁と胃壁が癒着していない状態でバンパー・ボタン型に交換したことにより逸脱した可能性がある。		

vii　事例の背景・要因

事例の背景・要因を整理して示す。

図表Ⅲ－１－２７　事例の背景・要因（腹腔内への逸脱）

○カテーテルの交換時期
・胃瘻を造設した当日に、本来留置予定で発注していたバンパー・ボタン型の胃瘻カテーテルが届いたため交換した。 ・胃瘻カテーテルが自宅で抜けてから4時間経過していたため、瘻孔が縮小しており挿入が困難であった。
○患者の状態
・患者は半年間で栄養状態が改善し、皮下脂肪の肥厚化がみられたが、交換する胃瘻カテーテルのサイズの評価を行わず、前回と同サイズの胃瘻カテーテルを挿入した。 ・当院ではバンパーの胃瘻カテーテルの交換は必ず内視鏡下で行うことになっていたが、患者は内視鏡下ではSpO_2が低下するため、実施できなかった。 ・患者は高度の低栄養状態で瘻孔形成が不十分となっていた可能性があった。
○手技
・胃瘻の瘻孔が縮小していたが、同サイズの胃瘻カテーテルの挿入を試み、結果的に挿入できなかったためサイズダウンして交換した。 ・胃瘻の瘻孔過拡張、2点固定、出血予防のため腹壁を吊り上げるテンションを強くかけていたことが要因の可能性もある。
○造設後の確認
・胃瘻造設を担当した医師は、ガイドワイヤーが胃内に挿入されていることを確認していたことから、胃瘻カテーテルも問題なく挿入されたと判断し、挿入後の胃内留置を確認しなかった。
○その他
・胃瘻カテーテルの交換を実施した脳神経内科医師は、今までも1人で腹部X線画像を判読しており、交換後のX線画像を1人で判読することに疑問は生じなかった。 ・造設後すぐにバルーンの固定水を抜いて、経鼻栄養チューブの十二指腸への挿入を試みた後、固定水を再注入しており、その際に逸脱した可能性がある。

ⅷ　医療機関から報告された改善策

医療機関から報告された改善策を整理して示す。

図表Ⅲ－１－２８　医療機関から報告された改善策（腹腔内への逸脱）

○カテーテル交換の時期
・胃瘻カテーテルの交換は、造設より3週間以上経過してから行う。
○事前の検討
・皮下脂肪の肥厚化など前回と比較して患者に変化が生じている場合は、消化器内科へコンサルトし、CT検査が必要と判断された場合は撮影し、胃瘻カテーテルのサイズを検討する。
○実施方法
・内視鏡下で胃瘻カテーテルを交換する際、バンパーが胃内に留置されていることを視認する。 ・胃瘻カテーテルを交換する際は、ガイドワイヤーを用いて挿入する。 ・胃瘻カテーテルのバンパー部が柔らかいためガイドワイヤーが先端から出ない製品の場合は、内視鏡下で交換する。 ・バンパーからバルーンなど胃内ストッパーが異なる胃瘻カテーテルに交換する際は、消化器内科医師とともに内視鏡を用いた直視下で胃瘻を交換する。 ・当院ではバンパーの胃瘻カテーテルを交換する際は、内視鏡下で行うことになっているため、ルールに従う。
○実施後の確認
・CTガイド下での胃瘻造設後には、1）CT検査、2）造影剤を胃瘻カテーテルに注入してX線撮影、のいずれかを行い、胃瘻カテーテルの位置を確認する。
○マニュアルの修正
・胃瘻造設と胃瘻カテーテル交換時のマニュアルを作成し、安全対策を行う。 ・胃瘻カテーテル交換のフローチャート（院内マニュアル）を改訂し、「胃瘻カテーテルの交換後、2名以上の医師により腹部X線画像を確認する」こととした。
○その他
・手技の改善や腹部X線画像の判読技術の向上を目的に、脳神経内科内での学習を進めるとともに、専門の消化器内科医師にも助言を求める。 ・胃瘻カテーテルの交換は在宅や外来でも行われている処置であるが、瘻孔の破綻により腹腔内へ逸脱した事例が報告されており、場合によっては死亡する重篤な合併症になり得ることを認識する。 ・胃瘻造設後に初めて注入を行う前に、造影剤を注入し、胃瘻カテーテルのバルーンが胃内にあることを確認する。

③その他の事例

胃瘻の造設・カテーテル交換に関するその他の事例を紹介する。

図表Ⅲ－１－２９　胃瘻の造設・カテーテル交換に関するその他の事例

No.	事故の内容	事故の背景要因	改善策
造設の事例			
術後出血の事例			
1	他院の消化器内科医師が来院し、胃瘻を造設（バンパー・ボタン型）した。帰室時、造設部にYガーゼが6枚あり、出血を少量認めた。その後もガーゼ汚染があり、医師と看護師はガーゼ交換を行った。翌日16時に腹帯に出血汚染を認め、Yガーゼに多量の血液と血餅の付着があった。当番医に連絡し、胃瘻の6時方向より持続的な出血を確認し、出血量は約100mLであった。同日18時、21時、23時30分はガーゼ上層まで出血はなかった。2日目の2時15分にガーゼ上層まで出血があり、当直医に報告し、当直医が診察した。圧迫しても止血困難のため、アドナ注およびトランサミン注の点滴を開始した。同日6時30分、胃瘻を造設した他院の消化器内科医師に電話で連絡した。同日13時、消化器内科医師が来院した。診察にて、瘻孔周囲をナイロン糸にて1針縫合し、輸血2単位を施行した。3日後より出血が止まった。	【患者】 ・疾患の進行で上肢・下肢を自力で動かすのは困難であった。 ・骨粗鬆症や筋力低下により、自力での体幹保持が困難で、介助にて座位の調整を行っていた。 ・気管切開しており、読唇や瞬きでYes、Noのコミュニケーションを取っていた。 ・体の変形や臓器の偏位などがあり穿刺部決定までに時間を要した。 【看護師】 ・胃瘻造設術の件数が少なく、胃瘻造設後に出血した事例もなかったため、術後に起こり得る合併症などの危険予知や、それを踏まえた観察項目の抽出やアセスメント、対応などが十分に理解できていなかった。 【施設や設備】 ・当院は神経内科の単科であり、胃瘻造設は他院の消化器内科医師が来院して手術をしている。	・看護師は、胃瘻造設術後の患者の状態を理解し、観察する。 ・看護師は、胃瘻造設術後の患者の観察点や留意点を踏まえ、アセスメントしてケアにあたる。 ・患者から普段と違う訴えがあった場合は、速やかに医師に報告する。 ・当院では、胃瘻造設術の件数が少ないため、術後の看護について学習する。 ・経過表の観察項目を追加し、記載できるようにする。
	専門分析班の議論		
	・手術室から帰室時に造設部にYガーゼを6枚挟んでいるということは、胃瘻カテーテルのボタン部分と腹部の皮膚との隙間が大きく、胃壁と腹壁が圧迫できていないことから出血しやすい状況であった可能性がある。 ・背景・要因に「当院は胃瘻造設術の件数が少なく、胃瘻造設後の出血事例もなかった」とあるが、胃瘻造設は観血的な処置であり、特に実施当日は出血や胃瘻カテーテルの挿入状況などを観察する必要がある。 ・胃瘻造設のクリニカルパスを用意し、観察項目を決めておくとよい。		

No.	事故の内容	事故の背景要因	改善策
カテーテル交換の事例			
カテーテル交換後の出血の事例			
2	脳梗塞後遺症で施設に入所している患者が当院に入院し、胃瘻カテーテルの交換を行うことになった。14時半頃、放射線科透視室にて、医師は、患者に留置されているバンパー・ボタン型の胃瘻カテーテルを抜去するため、留置予定の他社のバンパー・ボタン型のカテーテルキットの中からカテーテル抜去用のデバイスを取り出して挿入し、抜去を試みた。デバイスがうまく入らず、再挿入を繰り返しながら、最終的には強く引っ張ってガイドワイヤーとともに胃瘻カテーテルを抜去した。その最中にガイドワイヤーがキンクした。新しいガイドワイヤーの再挿入を試みたが抵抗が強く、造影剤を瘻孔から注射器で注入しながら胃腔を確認した。この時にもガイドワイヤーがキンクした。胃腔内にガイドワイヤーが入ったことを確認し、新しい胃瘻カテーテルを留置した。抜去したガイドワイヤーには血液が付着していた。留置後、念のため腹部CT検査を施行し、胃瘻カテーテルが胃腔内に留置されていること、造影剤の腸管外漏出やフリーエアがないことを確認した。経管栄養は再開せずに、胃瘻カテーテルは開放し、経過観察とした。20時、カテーテル内に50mL程度の血性排液がみられたが、その後の血性排液の流出およびガーゼ汚染はなかった。22時、患者が吐血した。患者は呼名に反応あり、血圧115/59mmHg、SpO_2 91%であった。胃瘻カテーテルから胃腔内容物を吸引したところ、凝血塊が150mL吸引された。酸素4L/分の投与を開始し、静脈ラインを確保して他院へ搬送した。	・本来患者に留置されていたバンパー・ボタン型の胃瘻カテーテルの抜去は、専用のデバイスは必要なく引っ張って抜くだけであったが、そのことを確認しないまま、別の製品のデバイスを使用して抜去を試みた。 ・留置されていた胃瘻カテーテルは、以前に非常勤の医師が胃瘻カテーテルの交換を実施していた際に使用していた。 ・胃瘻カテーテルの種類は複数あり、取り扱い方法がそれぞれ異なるが、不慣れなまま交換した。 ・搬送先の病院より、「胃瘻の対側の胃壁に潰瘍形成および出血が確認された」と報告があり、ガイドワイヤーがキンクした際に胃壁に力がかかって発生したと考える。 ・施設入所者は、胃瘻の造設を実施した医療機関によって、様々な製品の胃瘻カテーテルが挿入されている。 ・当院での定期交換および事故抜去の緊急対応時の物品確保の観点から、施設と協議し、可能な限り当院採用の製品へ統一することになっていた。今年度、常勤の医師が胃瘻カテーテル交換を行うようになってからは、現在のバンパー・ボタン型に変更していた。	・胃瘻カテーテルの種類別に取り扱い方法や抜去方法を整理し、リスト化する。 ・各部署がそれぞれ責任を持って物品の準備業務を行う。 1) 地域連携室：患者情報の確認 2) 中央材料室：物品の種類変更時の病棟への連絡 3) 病棟：必要物品の確認、情報の確認 4) 医師：胃瘻カテーテルの取り扱いを事前に確認 ・胃瘻カテーテルの種類の統一を早急に進める。 ・胃瘻カテーテル交換時の同意書を作成する。
	専門分析班の議論		
	・本事例は自施設で胃瘻カテーテルを交換している患者であったが、他施設で胃瘻造設やカテーテル交換が行われた場合、取り扱ったことのない胃瘻カテーテルが留置されていることがある。 ・取り扱ったことがない胃瘻カテーテルの抜去をする場合、事前にメーカーに問い合わせるなど、製品の特性を確認しておくとよい。 ・患者は脳梗塞後遺症であり、事例には記載がないが抗凝固薬や抗血小板薬を服用していた可能性がある。そうだとすると、出血しやすい状態であるため、より慎重に行う必要がある。 ・事故の内容にガイドワイヤーがキンクしたことが2回記載されており、キンクするような状況にならないようガイドワイヤーの挿入は愛護的に行う必要がある。		

<table>
<tr><th>No.</th><th>事故の内容</th><th>事故の背景要因</th><th>改善策</th></tr>
<tr><td colspan="4">物品の準備間違いの事例</td></tr>
<tr><td rowspan="3">3</td><td colspan="2">患者は、胃瘻カテーテルの交換を目的に入院した。施設からチューブ型の胃瘻カテーテルへの交換の要望があり、外来医師は内視鏡センターへの依頼時に施設の要望を記載し、チューブ型の胃瘻カテーテルの請求を行った。しかし、入院担当の医師に施設の要望について情報共有していなかった。入院時、担当看護師と病棟師長もその情報を知らなかった。処置前日、担当医に病棟看護師から胃瘻カテーテルについて確認があり、担当医が消化器内科医師に確認したところ、内視鏡センターで準備するとの返答があった。当日、患者を出棟させた際、病棟に届いている胃瘻カテーテルがあるため持参するよう看護師に指示があった。病棟にボタン型の胃瘻カテーテルが4箱あり、看護師は内視鏡センターに持参した。その後、胃瘻カテーテルの交換が行われた。交換後、患者から希望した胃瘻カテーテルではないと言われ、消化器内科医師に相談した。2日後、チューブ型の胃瘻カテーテルに変更する処置を行うことになった。</td><td>・施設や患者が希望した胃瘻カテーテルの情報が共有できていなかった。
・物品請求したことの記載や情報提供が不十分であった。
・胃瘻造設や胃瘻カテーテル交換時の物品請求に関する取り決めが周知されていなかった。</td><td>・M&Mカンファレンスを開催し、要因を分析して再発防止策を検討する。
・検討後、再発防止策を周知する。</td></tr>
<tr><td colspan="3">専門分析班の議論</td></tr>
<tr><td colspan="3">・交換予定の胃瘻カテーテルの種類について、入院後の担当医や病棟看護師に共有されていないことが問題である。カルテに記載されていなかった可能性があるため、外来医師は、少なくとも施設の希望した胃瘻カテーテルを記載しておくとよかった。
・内視鏡センターでは、外来医師に依頼された内容と物品が合っているか確認することが必要である。
・事例の内容に、前日、看護師が物品の確認をしたり、担当医師は消化器内科医師に確認したり、当日、看護師に病棟に届いたものを持参するよう伝えたりしたことが記載されている。誰がどのように手配し、いつどこに物品が届くのか整理されていない印象を受けるため、胃瘻カテーテルの指示～発注～実施前の物品の準備について、改めて院内で確認するとよい。</td></tr>
</table>

2）腸瘻に関連する医療事故情報

腸瘻に関する事例5件について、事例を分類した。そのうち、チューブ交換の事例3件を紹介する。

図表Ⅲ－１－３０　医療事故情報の分類（腸瘻）

事例の分類		件数	
造設	腸瘻チューブの腹腔内への逸脱	1	2
	物品の準備間違い	1	
チューブ交換	腸瘻チューブの腸管内への迷入	2	3
	固定用バルーンの位置の不良	1	
合計		5	

①チューブ交換の事例

事例を紹介する。

図表Ⅲ－１－３１　チューブ交換の事例

No.	事故の内容	事故の背景要因	改善策
腸瘻チューブの腸管内への迷入の事例			
1	食道がん術後で経口摂取困難のある患者の腸瘻チューブ（皮膚から胃幽門部を通って小腸まで挿入）を交換予定であった。留置されている腸瘻チューブにガイドワイヤーを挿入した際、抵抗が強くチューブ先端までワイヤーが通らなかった。そこで、チューブの固定糸を外して位置を調整し、チューブ内に白湯を通してチューブ内腔にこびりついた栄養剤を溶かして進めようとした。それでもガイドワイヤーは進まず、チューブの抵抗を減らすために腸瘻チューブを25cmカットして、刺入部皮膚から5cm体外に出ている状態にしてガイドワイヤーを先端まで進めることができた。しかし、ガイドワイヤー操作の際に腸瘻チューブが皮下に引き込まれ、腸管内へ迷入した。局所麻酔下に皮膚刺入部からの回収を試み、透視下にモスキート鉗子を刺入部より挿入してチューブ把持を試みたが回収できなかった。経口内視鏡下にチューブを回収し、透視下に腸瘻チューブを入れ直した。	・チューブを短くカットしてガイドワイヤーの調整をしている際に、チューブが引き込まれないかを確認する必要があったが、観察が不十分であった。 ・チューブの固定糸を先に切って処置を実施していたが、ガイドワイヤーが完全に通るまで固定糸は外さずに残しておくべきだった。	・ガイドワイヤー操作中は、チューブ類の位置を十分に確認する。 ・固定糸は、チューブを抜去する直前まで切らずに残しておく。
	専門分析班の議論		
	・腸瘻チューブが詰まって交換する場合は、ガイドワイヤーが入らないことは往々にしてある。 ・ガイドワイヤーを通すことに集中し、腸瘻チューブの確認が疎かになった可能性がある。 ・改善策に記載されているように「固定糸は、チューブを抜去する直前まで切らずに残しておく」ことは重要である。		

<table>
<tr><th>No.</th><th>事故の内容</th><th>事故の背景要因</th><th>改善策</th></tr>
<tr><td rowspan="3">2</td><td rowspan="2">短期入所施設の患者の腸瘻チューブが閉塞し、当院で交換希望のため外来受診となった。普段、腸瘻チューブ（NCJキットのチューブ）は他病院で交換をしており、当院には同じ製品がなかった。処置前に他病院に連絡し、閉塞に伴う腸瘻チューブの交換を予定していることを伝え、代替品による交換でよいことの指示を受けた。透視下で腸瘻チューブ交換を開始した。他病院で留置された腸瘻チューブは、腸内に40cm挿入され、当初、体外に出ているチューブの長さは20cm程であったが、チューブ内が閉塞したため徐々にカットされ、交換時には4cm程になっていた。チューブに接続されているキャップコネクタを外し、透視画面を確認しながら、チューブ内にガイドワイヤーを入れた。その際、誤ってガイドワイヤーと共にチューブが腸管内に迷入し、抜去困難となった。外科的処置の必要性があると判断し、他病院に緊急搬送した。他病院には、約2週間経過観察のため入院したが、チューブの排泄がないまま一旦退院した。退院から1週間後に排便と共にチューブが排泄されたことを確認した。</td><td>【人的要因】
・他病院の物品で情報がなく、電話で代替品対応を確認した。
・医師は、チューブ入れ替え時のリスクについての情報は確認していなかった。
・医師は、チューブが腸内に迷入する可能性について意識していなかった。</td><td>・普段取り扱っていない物品を使用する時は、その物品の情報を集める。
・慣れていない製品で交換する場合は、リスクを十分に理解したうえで対応する。</td></tr>
<tr><td colspan="2">・医師が普段対応していない物品の取り扱いや手技であり、経験が不足していた。
【環境・設備要因】
・挿入されていた腸瘻チューブは、NCJキットのチューブであり、チューブとキャップコネクタを外すことができる製品であった。
・医師は、チューブ入れ替え操作時にキャップコネクタを外してガイドワイヤーを挿入したため、突起した部分がなくなり腸管内にチューブが入ってしまった。
・当院で使用している物品は、チューブとコネクタ部分が一体化しているため、腸管内に迷入することはない。
・他病院で交換・管理がされていたが、今回は患者が当院での交換を希望した。
【管理的要因】
・他病院で管理している物品の取り扱いや、リスク情報を取り入れる教育が不足していた。</td></tr>
<tr><td colspan="3">専門分析班の議論
・腸瘻チューブが詰まったため、徐々にカットして体外のチューブの長さが4cmとなったと記載があるが、チューブが詰まった場合はカットした部分だけでなく体内に入っている部分も閉塞している可能性が高いため、留置からの期間にもよるが、もっと早めに交換するとよかったのではないか。
・NCJキットの腸瘻チューブはキャップコネクタが外れる仕様になっており、事例に記載されている通りキャップコネクタを外すと引っ掛かりがなくなるため、腸管内に入り込むリスクがある。
・自施設で取り扱っていない製品であれば、より慎重に交換を実施する必要があった。
・患者が、これまで腸瘻チューブの交換を行っている医療機関ではなく、事例を報告した医療機関での交換を希望した理由は不明であるが、患者と相談し、いつもの医療機関で行うことを患者と共に検討してもよかったのはないか。</td></tr>
</table>

No.	事故の内容	事故の背景要因	改善策
固定用バルーンの位置の不良の事例			
3	9時頃透視室にて、外科医師はPEG-Jカテーテルの交換を病棟看護師1名の介助で実施した。X線透視下で、交換したカテーテル先端が交換前と同じ位置に挿入・留置されていることを確認し、固定用のバルーン内に注射用水を注入して終了した。介助した看護師は、刺入部皮膚の固定板が交換前はバルーンから4cmの位置であったが、交換後はバルーンから10cmの位置にあることをカルテに記載した。病棟看護師間でこれまでよりも体外に出ているカテーテルの長さが短いことを情報共有し、固定板をテープで固定した。栄養剤の注入を再開し、10時・15時・20時に注入を実施した（白湯・栄養剤含めて1150mL）。翌日0時頃、HR90～110回/分へ上昇し、7時50分に黒色の嘔吐があった。主治医は診察し、腹部膨満を確認した。血液検査、腹部X線検査・CT検査を実施した。イレウス所見はなく、胃食道逆流現象に伴う嘔吐と評価し、注入を中止し、末梢静脈からの輸液を開始した。同日15時30分にも吸引刺激により嘔吐があった。22時00分、SpO_2は不安定で、体温が38.0℃へ上昇、顔色不良・末梢冷感も認めた。当直医が診察し、誤嚥性肺炎と診断され抗生剤の点滴が開始になった。23時30分、胆汁様嘔吐があり、SpO_2が60%へ低下した。当直医が診察し、腹部膨満を認め、胃管を留置したところ多量の胆汁様内容液が吸引された。単純X線検査を行ったが、イレウス所見はなかった。2日後の朝に当番医が診察し、呼吸状態不良のためNHFによる呼吸管理と、プロトンポンプ阻害薬（PPI）の静脈内投与を開始した。当番医が再度CT画像を読影し、PEG-Jカテーテルの固定用バルーンが十二指腸球部内で固定されていることが判明した。そのバルーンにより、胃幽門が閉塞して胃内容液の流出障害を呈し、繰り返す嘔吐につながったと考えられた。一旦バルーンを萎ませ、胃内でバルーンを膨らませ、以前と同様にバルーンから4cmの位置で固定板を固定した。その後、嘔吐は見られず、徐々に状態は安定した。	・X線透視所見からはカテーテル先端の位置は確認できるが、膨らませたカテーテルの位置を確認することはできない。 ・固定板の位置により、バルーンが胃内に固定されている位置を確認する必要があったが、医師はこの確認を怠った。 ・介助についた看護師は固定板の位置がこれまでとは異なることに気付いていたが、その意味を理解していなかった。 ・看護師は、固定板の位置が通常とは異なることをカルテに記載したが、外科医師や主治医に報告しなかった。 ・挿入時、医師と看護師とで固定位置を確認する決まりはなかった。	・PEG-Jカテーテルの交換に伴って起こり得る事例として医師・看護師に周知する。 ・カテーテル交換時に医師と看護師で挿入位置・固定板の位置の確認を行い、異常がないことを確認する。 ・看護師がPEG-Jカテーテルの構造を理解するため、勉強会を開催する。
	専門分析班の議論		
	・「固定用バルーンに注射用水を注入して終了した」とあるが、PEG-Jカテーテルはバルーンを膨らませた後にカテーテルを引き戻して、胃壁に固定する必要がある。 ・背景に「胃壁固定用の固定板の位置によりバルーンが胃内に固定されていることを確認する必要があったが、医師はこの確認を怠った。」とあるが、バルーンタイプのカテーテルであればこの確認は基本動作である。操作に不慣れであったり、普段から、挿入後は看護師が固定していたりするなどの要因があった可能性がある。		

（4）造設・カテーテル交換に関するヒヤリ・ハット事例

造設・カテーテル交換のヒヤリ・ハット事例6件は、すべて胃瘻の事例であった。また、造設時の固定不足の事例1件を除くと、物品の準備不足や準備間違いなど、準備段階の事例が多かった。

図表Ⅲ－１－３２　ヒヤリ・ハット事例の分類（胃瘻）

事例の分類		合計	
造設	物品の準備不足	1	2
	固定不足	1	
カテーテル交換	物品の準備間違い	3	4
	物品の準備不足	1	
合計		6	

1）ヒヤリ・ハット事例の内容

主な事例を紹介する。

図表Ⅲ－１－３３　主なヒヤリ・ハット事例

No.	事故の内容	事例の背景要因	改善策
物品の準備不足の事例			
1	施設入所中の患者の胃瘻カテーテル交換の予約のため、内科外来に施設の職員が代理で訪れた。看護師Aが、別の患者の検査説明を終えて診察室へ戻ると、胃カメラのクリニカルパスがプリントアウトされて置いてあった。看護師Aは、医師に休薬する薬剤を確認し、パスへ記載した。胃瘻交換の説明を行ったことがなかったため、隣の診察室にいた看護師Bにその旨を伝えると、いつも当院で交換している患者であるため大丈夫だと言われ、パスに沿って施設職員に説明を行った。看護師Aは胃瘻カテーテルの交換の際の手順を知らず、その後も別の患者の検査説明が続き、看護師Bに確認する余裕もなかった。看護師Bも検査説明が続き、多忙な状況であった。2週間後の交換前日の16時30分に、内視鏡室より物品が届いてないと内科外来へ連絡があり、胃瘻カテーテルの発注漏れがわかった。	・内科外来に胃瘻カテーテル交換のマニュアルがなかった。 ・看護師Aは、不慣れな診療科の外来での業務であった。 ・看護師Aは、胃瘻交換の際に必要な胃瘻カテーテルの請求伝票を出す必要があることを知らなかった。 ・看護師Bは患者への検査説明が続いていたため多忙な状況であり、看護師Aは再度確認をすることができなかった。	・胃瘻カテーテルについて、看護師全員に発注の流れを周知する。
	専門分析班の議論		
	・外来が忙しい状況であったことは理解できるが、コミュニケーション不足により発生した事例であると思われる。 ・看護師Aは当該外来（内科）での業務に不慣れな状況で従事しており、不慣れな者でもわかりやすいマニュアルが作成されているとよい。 ・委員が所属する医療機関の一例を紹介する。造設は内視鏡室、カテーテル交換はTV室で行っている。造設の場合は、内視鏡室に胃瘻カテーテルの在庫があり、造設当日に医師が患者に合わせてカテーテルの種類の指示を出し、在庫の中から使用する。カテーテル交換の場合は、外科医が依頼を受けており、患者が外科外来を受診した際に外科医がTV室を予約し、同時に胃瘻カテーテルの種類を指示しておく。その後、外来看護師がSPDに発注して、前日までにTV室に物品が届くようにしている。		

No.	事故の内容	事例の背景要因	改善策
物品の準備間違いの事例			
2	患者は、約2年間、新規格製品の胃瘻カテーテルで交換が行われていた。今回も同じ胃瘻カテーテルに交換する予定であったが、届いた胃瘻カテーテルが旧規格製品であった。医師はそのことに気付かず、胃瘻カテーテルの交換を開始した。その後、看護師が空気を注入して確認する際に、交換した胃瘻カテーテルの部品が旧規格製品の黄色であることに気付いた。医師に報告し、旧規格製品でも使用できる栄養チューブなどの物品を手配するよう指示があった。	・交換する胃瘻カテーテルの発注時、払い出し書に新規格の製品名を記載していたが、旧規格製品の臨時品シールが貼ってあり、そのまま請求した。 ・前回交換した新規格製品のISO対応品の胃瘻カテーテルの本体に、旧規格の臨時品シールが貼られていたことがわかったが、詳細は不明である。 ・臨時品を患者に使用したら臨時品シールはSPDに戻す。	・ISO対応品の新規格製品の胃瘻カテーテルについて、SPDに新規採用を申し込む。 ・外来での胃瘻カテーテルの管理方法について、スタッフ全員で情報を共有する。
	専門分析班の議論		
	・旧規格製品と新規格製品の色が違うため、交換前に製品の違いに気付くことができたらよかった。 ・「払い出し書に旧規格製品の臨時品シールが貼ってあり」とあるが、前回のシールが存在しているのは、管理上の問題があるのではないか。 ・医療機関によっては、院内の旧規格製品の在庫がなくなってから新規格製品の使用を開始することで、新旧の製品が混在しないようにしている。		
3	胃瘻カテーテルの交換直後、医師は、挿入したカテーテルのサイズが抜去したものより細いことに気付いた。本来は24Frを挿入するところ、誤って別の患者の16Frの胃瘻カテーテルを処置台へ用意しており、使用したことがわかった。改めて正しいサイズの胃瘻カテーテルに交換した。	・当日、胃瘻カテーテルの交換を予定している患者が3名おり、異なるサイズの胃瘻カテーテルを一緒に準備し、透視室へ持参していた。 ・交換の際、医師と看護師は胃瘻カテーテルのサイズの確認をしなかった。 ・院内には、胃瘻カテーテル交換時のマニュアルがなく、介助者の裁量に任されていた。	・胃瘻カテーテル交換時のマニュアルを作成する。 ・胃瘻カテーテルの箱を開封する前に、患者に留置されている胃瘻カテーテルのサイズと一致していることを医師と看護師で確認する。
	専門分析班の議論		
	・同日に複数の患者の胃瘻カテーテルの交換を行うことはあり得る。複数の患者の胃瘻カテーテルをまとめて持参したとしても、患者の氏名などを表示してわかるようにしておき、室内に持ち込むのは1患者分のみとするなどの工夫が必要である。 ・個々の患者の胃瘻カテーテルの交換を開始する前に、挿入予定の胃瘻カテーテルを確認する必要がある。そのため、開始前にタイムアウトを行い、交換する胃瘻カテーテルの種類も含めてチームで確認できるとよい。		

（5）胃瘻・腸瘻の造設・カテーテル交換時のポイント

専門分析班で議論した内容をもとに、胃瘻・腸瘻の造設・カテーテル交換時のポイントをまとめた。

【事前の確認】

・胃瘻・腸瘻の造設が必要であるか、または造設が適しているか検討が十分にされていない事例が報告されている。患者の身体的状態やQOLなどを総合的に判断し、胃瘻・腸瘻の造設が適しているか確認したうえで実施する必要がある。

・事前にCT検査を行う際、胃瘻造設時と同じ状況下で腸管や肝臓の位置を確認するため、胃を膨らませた状態で検査を実施することもある。

・自宅などでの管理がしやすい胃瘻カテーテルの希望がある場合、自施設では普段扱っていない胃瘻カテーテルや腸瘻チューブを挿入する場合がある。また、胃瘻カテーテルや腸瘻チューブの交換時、自施設で使用している製品とは違う製品が挿入されている場合がある。不慣れな製品を取り扱う際は、事前に情報を収集し、造設・抜去の手技などを確認したうえで実施する必要がある。

【物品の準備】

・交換する胃瘻カテーテルの種類を外来で決定した後、入院時の担当医や病棟看護師に共有されていないことがある。外来担当医は、内視鏡室などへの申込だけでなく、予定した胃瘻カテーテルをカルテに記載し、情報を共有する必要がある。

・胃瘻カテーテルの在庫管理は、施設によって異なり、在庫を持たず造設・カテーテル交換時にその都度発注する施設もある。また、在庫があっても自施設では取り扱っていない製品へ交換を希望される場合もある。胃瘻カテーテルを発注する方法について院内で取り決め、発注漏れが起こらない仕組みを構築しておく必要がある。

【実施時の確認】

・内視鏡下に胃瘻を造設する際の確認方法として、イルミネーションテストや指サインがある。穿刺部位の特定と、他臓器を巻き込んでいないことを確認したうえで、実施することが重要である。

【実施後の確認・観察】

・造設・カテーテル交換後は、「胃内容物の吸引」「造影剤使用によるX線撮影」「内視鏡を用いた観察」などで確認する必要がある。ガイドワイヤーが胃内に挿入されていることを確認していたため胃瘻カテーテルも胃内に挿入されたと判断し、確認しなかった事例などが報告されていたが、適切に造設できたかどうか、カテーテルの交換ができたかどうかの確認は重要である。

・自施設では胃瘻を造設することがないため、観察・報告が不足していた事例が報告されていた。胃瘻造設は患者に侵襲のある処置であり、特に実施当日は出血や胃瘻カテーテルの挿入状況などを観察する必要がある。また、造設後に出血が続く場合や、カテーテル交換後に白湯や栄養剤を注入した際に腹痛などが出現した場合は、速やかに医師に報告する必要がある。

（6）まとめ

本報告書では、胃瘻・腸瘻の造設・カテーテル交換や管理に関連した事例について、2021年1月～2024年12月に報告された医療事故情報54件と、2024年に報告されたヒヤリ・ハット事例33件の概要をまとめた。それぞれ、患者の年齢や胃瘻カテーテルの種類を整理し、事例を「造設・カテーテル交換」と「管理」に分類した、さらに、「造設・カテーテル交換」の事例を医療事故情報とヒヤリ・ハット事例に分けて取り上げ、分析を行った。

胃瘻に関する医療事故情報では、報告の多かった「他臓器損傷」と「腹腔内への逸脱」の事例を取り上げた。「他臓器損傷」の事例では、造設・カテーテル交換時の状況や、他臓器損傷に気付いた時期と契機、患者への影響・対応などを整理し、主な事例を専門分析班の議論とともに紹介した。「他臓器損傷」の事例は造設時の事例が多かった。結腸を損傷した事例が多く、事前の確認では胃前壁が腹壁に近接できないことがわかっていた事例や、胃の近傍に肝臓や大腸を認めていた事例が報告されていた。さらに、主な背景・要因と改善策を整理した。「腹腔内への逸脱」の事例はカテーテル交換時の事例が多かった。胃瘻カテーテルの種類や造設・カテーテル交換後の確認と逸脱した主な背景、逸脱に気付いた時期と契機、患者への影響を整理し、主な事例を専門分析班の議論とともに紹介した。その後、主な背景・要因と改善策を整理した。さらに、その他の事例として「術後出血」の事例などを紹介した。腸瘻に関する医療事故情報では、事例を分類し、「チューブの交換」の事例を紹介した。造設・カテーテル交換のヒヤリ・ハット事例はすべて胃瘻の事例であり、事例を分類し、「物品の準備不足」や「準備間違い」の主な事例を紹介した。

最後に、専門分析班で議論した内容をもとに、「胃瘻・腸瘻の造設・カテーテル交換時のポイント」として、【事前の確認】【物品の準備】【実施時の確認】【実施後の確認・観察】の各場面で留意すべきポイントをまとめた。造設・カテーテル交換に携わっている医師・看護師においては当たり前の内容ではあるが、本事業に事例が報告されていることから、改めて手順や手技などの見直しの契機になることを期待したい。

本テーマは、次回の第81回報告書で引き続き取り上げ、胃瘻・腸瘻の管理に関する事例について分析を行うこととしている。

（7）参考文献

1．PEG・在宅医療学会　HEQ研究会学術・用語委員会．PEGに関する用語の統一．2005年11月．http://www.heq.jp/images/pdf/panf4.pdf（参照2025-1-10）

2．日本消化器内視鏡学会　日本消化器内視鏡学会卒後教育委員会．消化器内視鏡ハンドブック 改訂第3版．医学図書出版．2024年5月．