【2】胃管の誤挿入に関連した事例（第43回報告書）

（1）報告状況

第43回報告書（2015年9月公表）の分析テーマとして「胃管の誤挿入に関連した事例」を取り上げ、胃管挿入後の確認方法や、挿入した胃管について分析した。その後、医療安全情報No.121「経鼻栄養チューブの誤挿入」（2016年12月提供）では、経鼻栄養チューブを挿入後、気泡音の聴取のみで胃内に入ったと判断したが、実際には気道に誤挿入されていた事例について注意喚起を行った。

今回、本報告書の分析対象期間（2024年1月～3月）に、分析テーマの「胃管の誤挿入に関連した事例」に類似した事例が3件報告されたため、再び取り上げることとした。第43回報告書の分析対象期間後の2015年10月以降に報告された事例は124件であった。

図表Ⅳ－２－１「胃管の誤挿入に関連した事例」の報告件数

	1～3月	4～6月	7～9月	10～12月	合計
2015年				0	0
2016年	1	6	2	5	14
2017年	3	3	3	3	12
2018年	6	3	4	3	16
2019年	1	6	2	2	11
2020年	5	4	2	5	16
2021年	4	1	4	3	12
2022年	9	6	5	5	25
2023年	6	4	2	3	15
2024年	3	—	—	—	3

図表Ⅳ－２－２　医療安全情報No.121「経鼻栄養チューブの誤挿入」

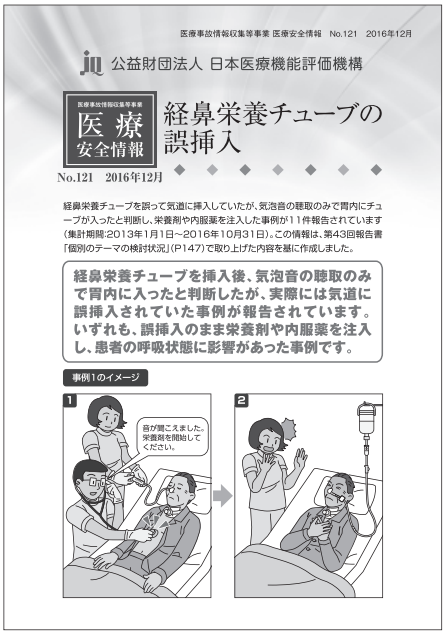
医療事故情報収集等事業 医療安全情報　No.121　2016年12月

公益財団法人 日本医療機能評価機構

医療事故情報収集等事業 医療安全情報 No.121 2016年12月

経鼻栄養チューブの誤挿入

経鼻栄養チューブを誤って気道に挿入していたが、気泡音の聴取のみで胃内にチューブが入ったと判断し、栄養剤や内服薬を注入した事例が11件報告されています（集計期間:2013年1月1日～2016年10月31日）。この情報は、第43回報告書「個別のテーマの検討状況」（P147）で取り上げた内容を基に作成しました。

経鼻栄養チューブを挿入後、気泡音の聴取のみで胃内に入ったと判断したが、実際には気道に誤挿入されていた事例が報告されています。いずれも、誤挿入のまま栄養剤や内服薬を注入し、患者の呼吸状態に影響があった事例です。

事例1のイメージ


医療事故情報収集等事業 医療安全情報 No.121 2016年12月

経鼻栄養チューブの誤挿入

事例1

医師は、気管切開している患者に経鼻栄養チューブを挿入後、気泡音を聴取し、チューブが胃内に入ったと判断した。その後、看護師が栄養剤の注入を開始したところ、患者は咳き込み、呼吸苦を訴えた。医師は気管孔から気管支鏡を行い、気管内に経鼻栄養チューブが挿入されていることが分かった。

事例2

看護師は経鼻栄養チューブを挿入後、胃内容物を吸引できなかったが、他の看護師と2名で気泡音を聴取し、チューブが胃内に入ったと判断した。看護師は、内服薬を注入する前に、再度、他の看護師と気泡音を聴取した。内服薬を溶かした白湯を注入したところ、咳嗽が出現しSpO₂が80%台前後に低下した。胸部エックス線撮影を行い、右気管支に経鼻栄養チューブが挿入されていることが分かった。

事例が発生した医療機関の取り組み

・経鼻栄養チューブの挿入後、胃内容物を吸引して胃内に入ったことを確認する。胃内容物が吸引できない場合、エックス線撮影によりチューブの先端の位置を確認する。

本財団の認定病院患者安全推進協議会の「提言:経鼻栄養チューブ挿入の安全確保」（2006年3月31日掲載）では、胃内容物を確認することを推奨しています。
https://www.psa-p.jcqhc.or.jp/download/6449?wpdmdl=6449

総合評価部会の意見

・経鼻栄養チューブが胃内に挿入されていることを確認する際、気泡音の聴取のみでは信頼できる方法ではありません。
・経鼻栄養チューブの挿入後、胃内に挿入されていることを確認する手順を決め、遵守しましょう。

※この医療安全情報は、医療事故情報収集等事業（厚生労働省補助事業）において収集された事例をもとに、本事業の一環として総合評価部会の専門家の意見に基づき、医療事故の発生予防、再発防止のために作成されたものです。本事業の趣旨等の詳細については、本事業ホームページに掲載されている報告書および年報をご覧ください。
http://www.med-safe.jp/
※この情報の作成にあたり、作成時における正確性については万全を期しておりますが、その内容を将来にわたり保証するものではありません。
※この情報は、医療従事者の裁量を制限したり、医療従事者に義務や責任を課したりするものではありません。

公益財団法人 日本医療機能評価機構　医療事故防止事業部
〒101-0061 東京都千代田区三崎町1-4-17 東洋ビル
電話：03-5217-0252(直通)　FAX：03-5217-0253(直通)
http://www.med-safe.jp/

（2）事例の分類

1）胃管挿入後の確認方法

胃管挿入後の確認方法を整理して示す。画像撮影を行った事例が多く、そのうちX線検査を行った事例は84件であった。

図表Ⅳ－2－3　胃管挿入後の確認方法

胃管挿入後の確認方法			件数		
画像撮影あり	X線検査	X線撮影のみ	35	84	86
		X線撮影と気泡音	27		
		X線撮影と気泡音と胃内容物吸引	11		
		X線撮影と胃内容物吸引	5		
		透視撮影	6		
	他の目的で予定していたCT検査		2		
画像撮影なし	気泡音のみ		17		29
	気泡音と胃内容物吸引		9		
	胃内容物吸引のみ		2		
	経腸栄養チューブ挿入追跡装置		1		
記載なし			9		
合計			124		

2）X線検査を行った事例の分類

X線検査を行った84件の事例を整理したところ、画像を見て確認した事例は73件、画像は撮影したが見なかった事例は11件であった。画像を見た事例73件中、27件は胃管の走行や先端の位置を見誤り、誤挿入に気付かなかった事例であった。

本報告書では、胃管挿入後に撮影したX線画像を見たが、誤挿入に気付かなかった事例27件を取り上げて分析することとした。

図表Ⅳ－2－4　X線撮影を行った事例の分類

X線撮影を行った事例の分類		件数	
画像を見た	誤挿入に気付いた	46	73
	誤挿入に気付かなかった	27	
画像を見なかった	今回撮影した画像と間違えて、前回撮影した画像を見た	5	11
	他者が確認していると思い込んだ	2	
	気管挿管中であるため、誤挿入するはずはないと思い込んだ	1	
	気泡音が確認できたため、画像を確認しなくてもよいと思った	1	
	全身麻酔下で挿入した際に画像を確認する習慣がなかった	1	
	記載なし	1	
合計		84	

（3）X線画像を見たが、誤挿入に気付かなかった事例の概要

1）事例の概要

①発生場所

発生場所は病室が15件と多かった。

図表Ⅳ－２－５　発生場所

発生場所	件数
病室	15
ICU/PICU	6
放射線撮影室/放射線治療室	3
手術室	2
救命救急センター	1
合計	**27**

②関連診療科

事例で選択されていた関連診療科は、麻酔科と脳神経外科がそれぞれ3件で、他に様々な診療科の報告があった。

図表Ⅳ－２－６　関連診療科

関連診療科	件数	関連診療科	件数
麻酔科	3	消化器科	2
脳神経外科	3	循環器内科	1
救急科	2	神経内科	1
心臓血管外科	2	腎臓内科	1
小児科	2	リウマチ内科	1
神経科	2	呼吸器外科	1
内科	2	外科	1
呼吸器内科	2	耳鼻咽喉科	1
脳神経内科	2	小児外科	1
リハビリテーション科	2	放射線科	1

※関連診療科は複数回答が可能である。

③当事者職種と職種経験年数

当事者職種と職種経験年数を整理して以下に示す。

図表Ⅳ－２－７　当事者職種と職種経験年数

当事者職種	職種経験年数					合計
	0～4年	5～9年	10～14年	15～19年	20年以上	
医師	5	10	7	5	1	28
看護師	4	4	2	1	2	13
歯科医師	0	0	0	0	1	1
診療放射線技師	1	0	0	0	0	1

※当事者は複数回答が可能である。

④患者の年齢

事例で選択された患者の年齢を以下に示す。

図表Ⅳ－２－８　患者の年齢

患者の年齢	件数
10歳未満	2
10歳代	2
50歳代	1
60歳代	5
70歳代	6
80歳代	5
90歳代	6
合計	27

⑤患者への影響

報告された事例で選択された事故の程度と治療の程度を示す。「事故の程度」では、因果関係は不明であるが、「死亡」や「障害残存の可能性がある（高い）」が選択されている事例も報告されていた。また、「治療の程度」では「濃厚な治療」が19件選択されていた。

図表Ⅳ－２－９　事故の程度

事故の程度	件数
死亡	2
障害残存の可能性がある（高い）	4
障害残存の可能性がある（低い）	6
障害残存の可能性なし	8
障害なし	7
合計	27

図表Ⅳ－２－１０　治療の程度

治療の程度	件数
濃厚な治療	19
軽微な治療	6
治療なし	1

※「医療の実施あり」を選択した26件の内訳を示す。

2）事例の分析

①確認した画像

事例に記載されていた内容から、確認した画像について整理したところ、多くの事例はX線検査の画像であった。X線検査の画像を確認した事例24件のうち、ポータブルX線撮影装置のディスプレイで確認していた事例が3件あった。

図表Ⅳ－２－１１　確認した画像

確認した画像	件数
X線検査の画像	24
透視下の画像	3
合計	**27**

②誤って胃管を挿入した部位

事例に記載されていた内容から、誤って胃管を挿入した部位を以下に示す。

図表Ⅳ－２－１２　誤って胃管を挿入した部位

誤って胃管を挿入した部位		件数	
気管支	右気管支	6	10
	左気管支	4	
気管			6
肺			3
胸腔			2
腹腔			2
縦隔			1
後腹膜腔			1
記載なし			2
合計			**27**

③X線画像で胃管の位置を判断した内容

事例に記載されていた内容から、X線画像で胃管の位置を判断した内容を以下に示す。胃管の先端が胃内や横隔膜下にあると誤って判断した事例が11件であった。また、胃管の走行や先端位置は通常と異なるが、患者の病態によるもので適切であると誤って判断した事例が5件あった。

図表Ⅳ－２－１３　X線画像で胃管の位置を判断した内容

X線画像で胃管の位置を判断した内容		件数	
胃管の位置は適切である	胃管の先端は胃内にある	6	11
	胃管の先端は横隔膜下にある	5	
胃管の走行や先端位置は通常と異なるが、患者の病態によるもので適切である	胃全摘後で胃管の走行は肝臓側に寄っている	1	5
	食道裂孔ヘルニアがあるため、胃管の先端は横隔膜より上にある	1	
	先天性横隔膜ヘルニアが再発しているため、胃管の先端は胸腔内にある	1	
	強度の食道狭窄のため、胃管を食道に留置する必要があり、胃管は胸部にある	1	
	心臓の手術後で、胃管は通常より右側を走行している	1	
胃管を数cm進めると正しい位置になる		4	
画像に写った心電図のリードを胃管と誤認し、走行に問題はないと判断した		1	
医師は誤挿入と思ったが、診療放射線技師から正しく入っていると言われ、その意見が正しいと考えた		1	
記載なし		5	
合計		**27**	

④誤挿入を発見した契機

胃管の誤挿入を発見した契機を示す。胃管から内服薬や白湯、栄養剤などの注入後に患者の状態が変化したことで気付いた事例が21件と多かった。

図表Ⅳ－２－１４　誤挿入を発見した契機

<table>
<tr><th colspan="3">誤挿入を発見した契機</th><th colspan="3">件数</th></tr>
<tr><td rowspan="8">内服薬、白湯、栄養剤などの注入後</td><td rowspan="6">患者の状態が変化した</td><td>CT検査を行った</td><td>7</td><td rowspan="6">21</td><td rowspan="8">23</td></tr>
<tr><td>X線画像の再撮影とCT検査を行った</td><td>5</td></tr>
<tr><td>胃管挿入時のX線画像を見直した</td><td>5</td></tr>
<tr><td>死亡時画像診断を行った</td><td>2</td></tr>
<tr><td>X線画像を再撮影した</td><td>1</td></tr>
<tr><td>気管支鏡検査を行った</td><td>1</td></tr>
<tr><td colspan="2">患者の状態は変化しなかったが、別の目的でCT検査を行った</td><td colspan="2">1</td></tr>
<tr><td colspan="2">記載なし</td><td colspan="2">1</td></tr>
<tr><td rowspan="3">注入なし</td><td rowspan="3">患者の状態が変化した</td><td>CT検査を行った</td><td colspan="2">2</td><td rowspan="3">4</td></tr>
<tr><td>胃管挿入時のX線画像を見直した</td><td colspan="2">1</td></tr>
<tr><td>X線画像を再撮影した</td><td colspan="2">1</td></tr>
<tr><td colspan="3">合計</td><td colspan="3">27</td></tr>
</table>

3）事例の内容

主な事例の内容を示す。

図表Ⅳ－２－１５　事例の内容

No.	事故の内容	事故の背景要因	改善策
○胃管の位置は適切であると判断した事例			
1	意識障害のある患者に胃管を挿入した際、挿入時に抵抗があり、医師はX線画像と気泡音、胃内容物の吸引で確認した。暗赤色の胃内容物が吸引されたため胃管を抜去し、胃内視鏡検査を実施した。胃内に活動性の出血はなく、医師は胃管を再挿入した。気泡音は確認できなかったが「胃カメラ後のためだろう」と思い、X線画像で胃管先端が胃内にあると判断した。翌日、医師は看護師から患者のSpO_2が低下したと報告を受け、訪室した。患者は頻呼吸であり、呼吸音の減弱があった。胸部X線画像で左気胸を認めた。その際、前日の胃管挿入後のX線画像を見直すと、その時から軽度の気胸があり、その後拡大しているのを確認した。胸部CT検査で気管内に胃管が挿入されていることが判明し、ただちに胃管を抜去した。胃管挿入後のX線画像を再度確認すると、左気管支から肺を突き破っていると判断された。胃管挿入後から誤挿入が判明するまで注入は行われていなかった。	・医師は胃管の位置を確認する際、胃管の先端のみを見て、走行の確認を怠った。 ・胃管挿入後の確認は、複数の方法で行うルールになっていたが、医師は気泡音が確認できなかったのにその他の確認方法を行わなかった。	・X線画像は、複数の医療スタッフで確認する。 ・既存マニュアルの全面改訂を行う。 ・複数の方法で胃管の位置を確認する。 ・今回の誤挿入のX線画像を警鐘事例として、マニュアルに掲載する。
2	医師Aは看護師より経鼻胃管の入れ替えを提案されたため、10時頃に胃管を挿入することとした。その際、患者の胃管の挿入は難しい可能性があったため、医師Aは現在留置されている胃管は挿入したままで新しい胃管の挿入を行った。抵抗はなくスムーズに挿入でき、気泡音も確認した。12時過ぎにポータブルX線撮影を行った。医師Aと医師Bが、ポータブルX線撮影装置のモニタ画面で2本の胃管は共に横隔膜下にあることを確認し、古い胃管を抜去した。医師は新しく挿入した胃管の先端の位置は正しいことを担当看護師に伝えた。15時30分頃、担当看護師は昼分の内服薬を投与し、16時頃より栄養剤を44mL/ｈで投与を開始した。その際、胃液は引けなかったが、気泡音は確認できた。19時15分、SpO_2が93％に低下し、吸引を行ったが改善せず、19時25分頃にはSpO_2が88％まで低下した。19時30分に医師Cが気管支鏡検査を実施すると、胃管の先端が肺内にあることが判明した。すぐに経管栄養を中止し、用手的に胃管から引けるだけ栄養剤を吸引した後、胃管を抜去した。誤挿入が判明した時点で、栄養ポンプでの投与積算量は142mLであった。	・医師がX線画像で胃管の位置確認を行い、問題がないと判断したため、内服薬と栄養剤を投与したが、胃管は気管に挿入されていた。 ・ポータブルX線撮影装置のモニタでは胃管の位置が異常であることを認識できなかった。 ・胃管挿入操作は抵抗なくスムーズに行われ、気泡音は聴取できていた。 ・気泡音は確認できたが吸引で胃内容物の吸引ができないまま栄養剤を投与した。	・胃管の位置は、必ず電子カルテに付属している画像用モニタで確認する。 ・気泡音が聴取できても、胃液が全く引けない場合には、必ずX線画像で胃管が正しい位置に留置されているか確認する。 ・胃管の位置確認の際、必要時は気管支鏡を併用する。

No.	事故の内容	事故の背景要因	改善策
○胃管の走行や先端位置は通常と異なるが、患者の病態によるもので適切であると判断した事例			
3	患者は前医で胃管挿入時、胃管が気管内に迷入し、右気胸を来したため、胸腔ドレナージが行われた。その後、BiPAPを装着したが奏効しないため当院に転院となった。担当医師は、人工呼吸管理を開始し、転院の翌日に胃管を挿入した。挿入はスムーズで、気泡音を聴取でき、胃液は吸引できなかったが、医師は胃全摘をしているためであると判断した。医師がX線画像で胃管の挿入位置を確認したところ、胃管の先端は横隔膜下にあり、体幹に対して右側（肝臓側）に寄っていると思ったが、胃全摘による影響のためであると判断した。また、気管挿管をしているため、気管に迷入しないと思い込んでいた。その後、栄養剤の注入を開始したが、1時間後に胸腔ドレーンより栄養剤混じりの排液を認めた。CT検査で、胃管は、前医で肺損傷した部位を経由して右胸腔内に迷入していることを確認したため、胃管を抜去した。	・医師は、胃管挿入後の確認はマニュアル通りに行った。 ・医師はX線画像を見て、胃管は横隔膜を越えていると誤った判断をした。	・胃管の走行に違和感がある場合には、X線画像の撮影だけではなく、CT検査などで詳細に確認する。 ・ガイドワイヤー付きの胃管を挿入する場合、誤挿入する危険性について再度周知する。
○画像に写った心電図のリードを胃管と誤認し、走行に問題はないと判断した事例			
4	患児は前日、PICUに入室した。医師は患児の呼吸状態が落ち着いたため、胃管を8Frセイラムサンプチューブから6Fr栄養カテーテルに入れ替えた。栄養カテーテルは比較的スムーズに28cmほど挿入できたが、胃液は引けず、気泡音は弱く聞こえた。胸部X線検査を行い、画像を確認した際に、心電図のリードを胃内に挿入された栄養カテーテルと誤認し、栄養カテーテルの位置を調整した。その後も時々咳き込みはあるが、患児の呼吸状態は落ち着いていた。16時から経腸栄養再開を検討していたが、胃管から血液が引けたため、内服薬のみ白湯5mL程度で注入した。気泡音の確認で咳き込みがあり、再度胸部X線撮影を行ったが、右気管支内に胃管が迷入していることに気付かなかった。患児は19時過ぎより喘鳴が出現し、呼吸状態が悪化して不穏となったため、看護師は胃管よりトリクロリールシロップ8mLを注入した。患児は酸素投与を行っても呼吸状態の改善が乏しかった。医師は、胸部X線画像を再度確認した。その際、右気管支内に胃管が迷入していることを認識した。この時点で過去のX線画像も見直し、気管内に挿入されていることがわかった。すぐに胃管を抜去したが、呼吸状態の改善を得られず、家族に連絡した上で、気管挿管を行った。気管内からは痰は引けたが、薬剤やトリクロリールシロップ様のものは引けなかった。挿管後は徐々に酸素化は改善し、呼吸状態は安定した。	・胸壁の心電図のリードを胃内に挿入した胃管と誤認した。 ・胸部X線画像で胃管の先端を確認する際に腹腔内しか見ていなかった。 ・鎮静管理下の患児であり、咳嗽反射がやや減弱していた。	・X線検査時、可能であれば心電図のリードを一時的に除去するか、X線画像に影響のない位置に装着して撮影することを考慮する。 ・常に気管内への誤挿入を意識して、X線画像の全体を見る。 ・気泡音の確認時に音が弱い場合や、咳嗽が誘発される場合はX線画像を見直す。 ・胃管の排液のpHチェックを行うことを考慮する。

4）主な背景・要因

事例の主な背景・要因を整理して示す。

図表Ⅳ－２－１６　事例の背景・要因

○画像の読影
・胃管挿入後の確認はマニュアル通りに行ったが、誤って横隔膜を越えていると判断した。 ・X線画像では縦隔が見えにくく、胃管の位置を誤認しやすかった。 ・胃管の位置確認の際、胃管の先端のみを確認しており、走行の確認を怠った。 ・医師は、透視室で正面の透視画像を見ており、胃管は横隔膜を越えて先端が胃内に入ったと思った。 ・胸部X線画像で胃管の先端を確認した際に腹腔内しか見ていなかった。 ・画像に写った心電図のリードを胃内に挿入された胃管と誤認した。
○確認した画面や画像
・胃管挿入後の画像は、TV室で斜位の状態で撮影したため、医師は胃内に留置されていると判断した。 ・ポータブルX線撮影後、医師はポータブルX線撮影装置の小さい画面で確認した。
○患者の状態
・通常であれば胃は腹腔内にあるので透視で横隔膜を越えたことを確認するが、先天性左横隔膜ヘルニアの再発を疑っていたため、胃が胸腔にある可能性を考慮した。 ・患者の過去のCT画像で横隔膜より上に胃があることが確認されていたため、横隔膜より上に胃管の先端があっても問題ないと判断した。
○その他
・X線画像を医師1人で確認しており、十分な確認とは言えなかった。 ・診療放射線技師は主治医や看護師に「胃に入っている」と強く言ったため、主治医も看護師もその判断をそのまま受け止めた。 ・診療放射線技師は、X線撮影後にポータブル撮影装置のディスプレイで画像を確認した際に、胃管の位置は見ていなかった。

5）医療機関から報告された改善策

医療機関から報告された主な改善策を以下に紹介する。

図表Ⅳ－２－１７　医療機関から報告された改善策

○画像の確認
・胃管の先端の位置は、必ず電子カルテに付属している画像用モニタで確認する。 ・常に気管内への誤挿入を意識して、X線画像の全体を見る。 ・気泡音の確認時に音が弱い場合や咳嗽が誘発される場合は、X線画像を見直す。 ・胃管挿入位置に違和感がある場合は、X線撮影だけではなく、CT検査などで詳細に確認する。 ・胃管の位置をX線画像で確認する際は、上級医とダブルチェックを行う。
○基準・手順・マニュアルの作成・改訂
・胃管挿入時のX線画像読影基準の作成について検討する。 ・当院の医療事故防止マニュアル・看護手順での胃管の位置確認方法は、医療事故調査・支援センターの提言に則していない部分があるため、当院の現状を考慮して提言に沿ったマニュアルに改訂する。 ・誤挿入のX線画像を警鐘事例として、マニュアルに掲載する。
○患者の評価
・担当医師と看護師は胃管の誤挿入に関する患者のリスク因子について評価し、挿入方法を検討したうえで実施する。
○複数の方法による確認
・胃管挿入時の確認は、X線画像以外にも、胃内容物を吸引してpHを調べる。 ・胃管の先端の確認の際、必要時には気管支鏡を併用する。
○周知
・放射線科医師が胃管挿入時のX線画像での位置確認のポイントをまとめ、全職員に周知する。
○その他
・心電図のリードは、可能であれば一時的に除去するか、X線画像に影響のない位置に装着して撮影する。

６）胃管挿入時のX線撮影による挿入位置確認について

胃管挿入後のX線撮影による確認は、胃管の先端位置を確認できることから、比較的確実性が高いとされているが、読影を誤る可能性もあることを理解しておくことが必要である。また、医療機関により人員体制などが異なるため、自施設に合った取り組みを検討することが重要である。

参考として、一般社団法人　医療安全全国共同行動が発行している「医療安全レポート No.21」に「経鼻栄養チューブ挿入時の位置確認」として記載されている内容を一部紹介する。

〈参考〉X線撮影による挿入位置確認について（一部抜粋）

①X線の標準撮影範囲

X線の撮影範囲は胃部だけでなく、下顎、咽頭～上腹部（胃部）が入るようにする。

②画像の確認ポイント

・チューブの先端が横隔膜を越えている。
・チューブの走行が確認できる画像である。
　気管分岐部を越えても正中を走行
　胸郭の正中で横隔膜を越える
　チューブ先端位置は噴門部から10cm程度

③画像確認は挿入に携わった三者で

画像の確認は必ず、依頼した医師、撮影した診療放射線技師、栄養剤を注入する看護師の三者で確認。複数の目で確認すること。

④撮影画像でチューブを計測

適切なチューブの長さの目安には、「身長（cm）×0.3＋10cm」の判定式を簡易的な指標として推奨する。

※医療安全レポートNo.21. 2018年12月1日「経鼻栄養チューブ挿入時の位置確認　～診療放射線技師の役割を中心に～」医療安全全国共同行動の一部を改変し、許諾を得て掲載（https://kyodokodo.jp/）。

また、X線画像で胃管の走行を確認する際のポイントを図表Ⅳ－２－１８に示す。

図表Ⅳ－２－１８　X線画像の胃管の走行確認のポイント

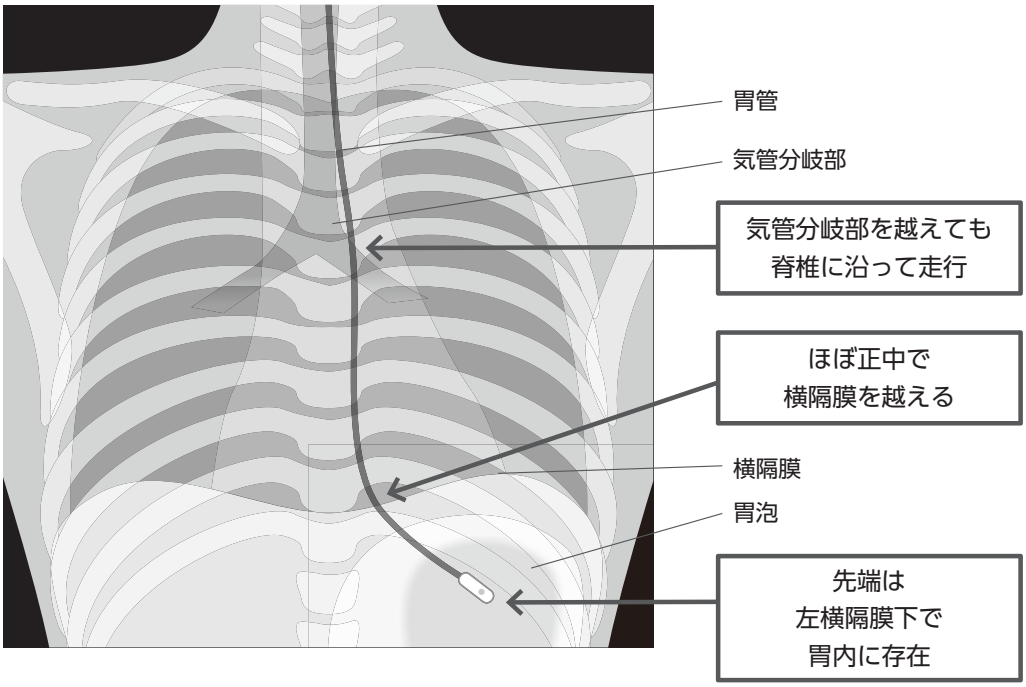

〈参考〉胃管が誤挿入されているX線画像

報告された事例の中には、胃管が誤挿入されているX線画像を見たことがないため、X線画像を見ても誤挿入に気付かなかったことが背景・要因に記載されている事例もあった。事例が発生した医療機関のご協力により、胃管が誤挿入されているX線画像の写真を掲載する。このX線画像を見た医師は、右気管支に誤挿入されていることにすぐに気付いていた。上記の「胃管の走行確認のポイント」とともに、医療機関における教育などの参考にしていただきたい。

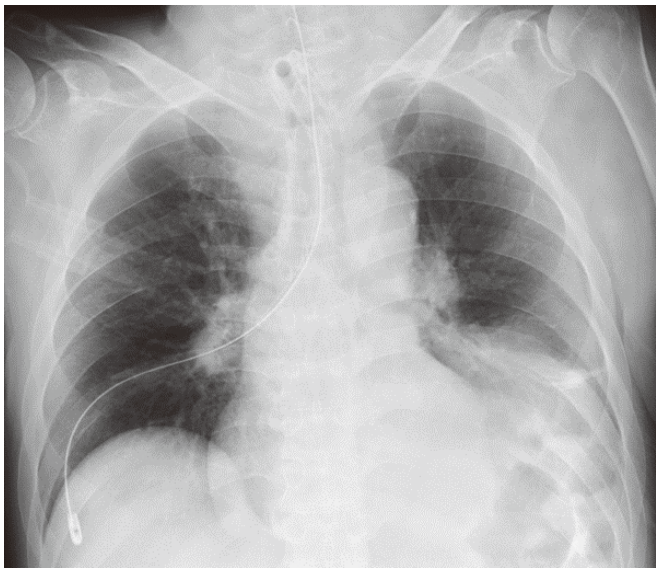

（4）まとめ

胃管の誤挿入に関連した事例について、第43回報告書の分析対象期間後の2015年10月以降に報告された再発・類似事例のうち、胃管挿入後に撮影したX線画像を見たが、誤挿入に気付かなかった事例27件を分析した。事例の概要では、発生場所、関連診療科、当事者職種、患者への影響などを整理した。さらに、誤って胃管を挿入した部位や、X線画像で胃管の位置を判断した内容などを示し、主な事例を紹介した。X線画像で胃管の先端が横隔膜より下にあるため胃内にあると判断した事例や、X線画像上胃管の走行が右側に寄っていたが、胃全摘術後であるため適切な位置であると誤って判断した事例などが報告されていた。また、X線画像をポータブルX線撮影装置の小さい画面で確認したことで、誤挿入に気付かなかった事例も報告されていた。

X線画像での胃管の位置確認は、比較的確実性が高いことから多くの医療機関で行われている。しかし、撮影された画像をどう確認するかが具体的に教育されていないことや、胃管が誤挿入されているX線画像を見たことがないことなどから、X線画像を見ても誤挿入に気付かなかった事例が報告されていた。

胃管の挿入は比較的簡便な手技ではあるが、時に重篤な合併症を引き起こし得ることを医療機関内で周知する必要がある。X線画像による胃管の挿入位置の確認に関する具体的な注意点や確認ポイントについて、研修の機会を設けたり、マニュアルに掲載したりするなどして、早期に誤挿入に気付けるようにしていくことが必要である。医療機関において胃管の挿入に関するマニュアル・手順の見直しや教育を行う際、本テーマの内容を参考にしていただきたい。

（5）参考文献

1. 一般社団法人 医療安全全国共同行動. 医療安全レポートNo.21. 2018年12月号.「経鼻栄養チューブ挿入時の位置確認 ～診療放射線技師の役割を中心に～」https://kyodokodo.jp/
（参照2024-4-23）.